2019.11.08 (金)
第43回神奈川MRI技術研究会

脊椎MRI検査
見直しませんか？

地方独立行政法人 東金九十九里地域医療センター
東千葉メディカルセンター
EASTERN CHIBA MEDICAL CENTER
放射線部
坂井上之
sakai@tkmedical.jp

2019.11.08 (金)
第43回神奈川MRI技術研究会

あなたにぴったりの検査がきっとみつかる

検査見直し本舗

保険見直し本舗

脊椎MRI編

地方独立行政法人 東金九十九里地域医療センター
東千葉メディカルセンター
EASTERN CHIBA MEDICAL CENTER
放射線部
坂井上之
sakai@tkmedical.jp

施設ごとの症例の偏りや読影者の好みがあるので，ルーチンは**施設ごとに異なっていても不思議ではない**.

本講演の内容が自施設のものと比べて『あれっ？』と思ったところを**見直すきっかけ**になれば良い.

腰痛の診断手順

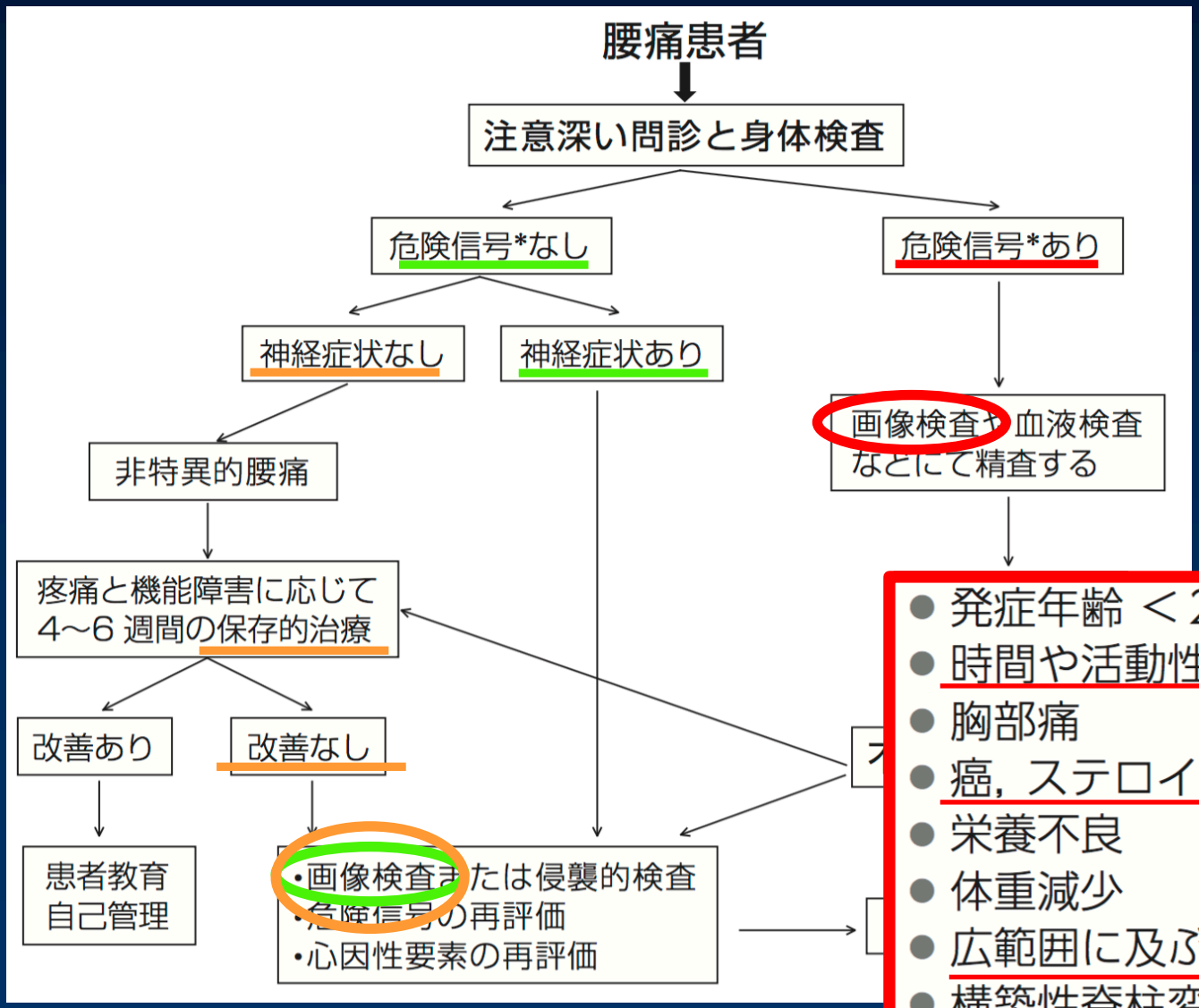

腰痛診療ガイドライン2012より抜粋

危険信号 (red flags)

- 発症年齢 ＜20 歳 または＞55 歳
- 時間や活動性に関係のない腰痛
- 胸部痛
- 癌，ステロイド治療，HIV *感染の既往
- 栄養不良
- 体重減少
- 広範囲に及ぶ神経症状
- 構築性脊柱変形
- 発熱

low back pain red flags

～ボケがこえた子～

ボ 膀胱直腸障害を伴う脊髄/馬尾障害（ヘルニア等）

ケ 結石（腎/尿管）

が 癌（脊椎Meta/MM）年齢>50,癌の既 往,夜間安静時

こ 骨折（圧迫骨折）年齢>70,ステロイド使用,外傷の既往

え 炎症（化膿性脊椎炎,腎周囲膿瘍,急性 膵炎）

た 大動脈（解離/破裂）

こ 梗塞（腎梗塞/脾梗塞）

山王病院　藤井達也先生のスライドより

怖い腰痛FACET

腰痛から危ない腰痛を見つけるために

Fracture	圧迫骨折
Aorta	腹部大動脈瘤/大動脈解離
Compression	馬尾症候群
Epidural abscess	硬膜外膿瘍/脊椎脊髄炎
Tumor	脊椎転移

脊椎MRIの**役割**は・・・

変性疾患と**腫瘍・感染・骨折**との鑑別

Contents

パラメータを見直しませんか？

断面&撮像法を見直しませんか？

3D撮像を見直しませんか？

画質が診断能に影響する

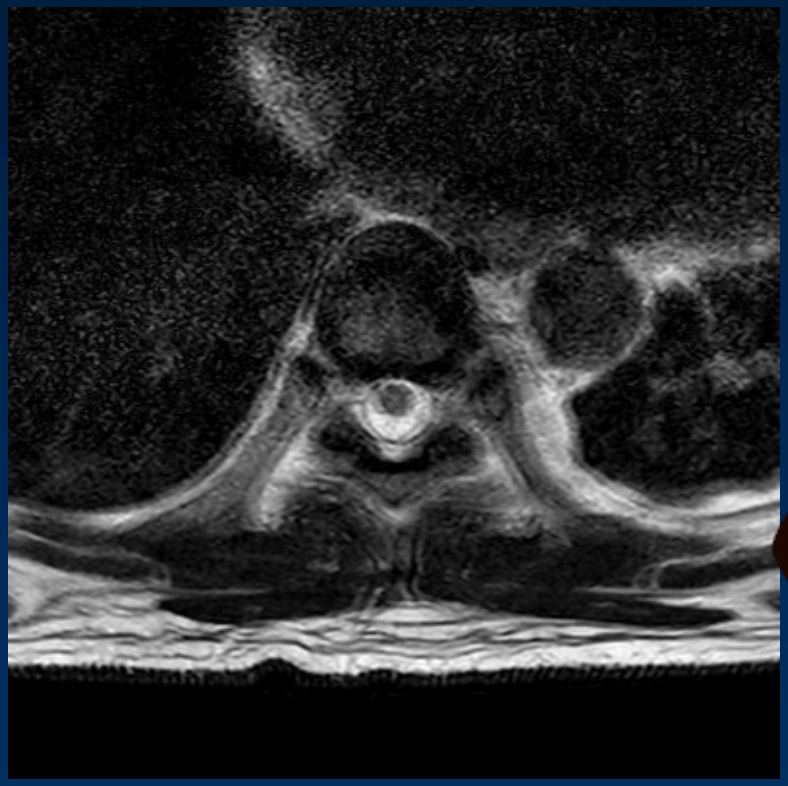

ケミカルシフト × 受信バンド幅

240 Hz/px　420 Hz/px　620 Hz/px

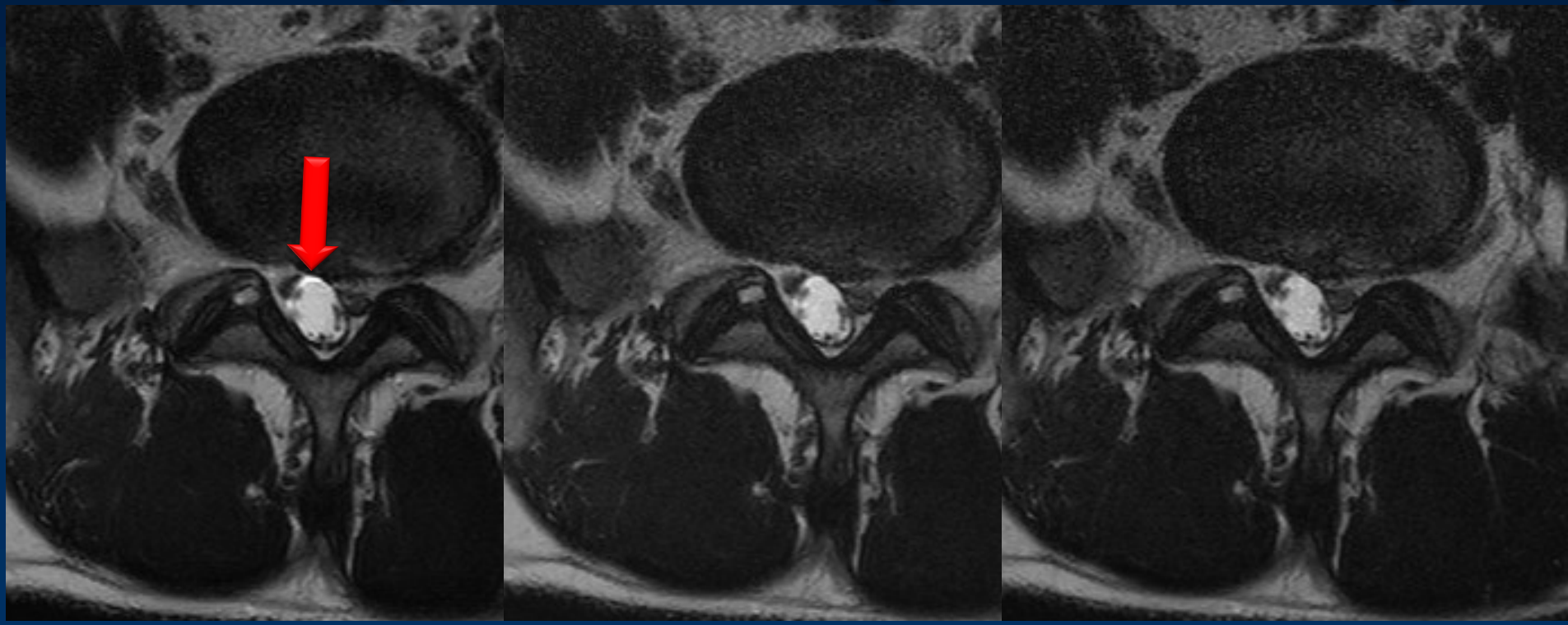

硬膜外脂肪, 椎体の骨髄, 内臓脂肪に囲まれた
CSFはケミカルシフトを生じやすい→ **BW広く**

トランケーション × 高空間分解能

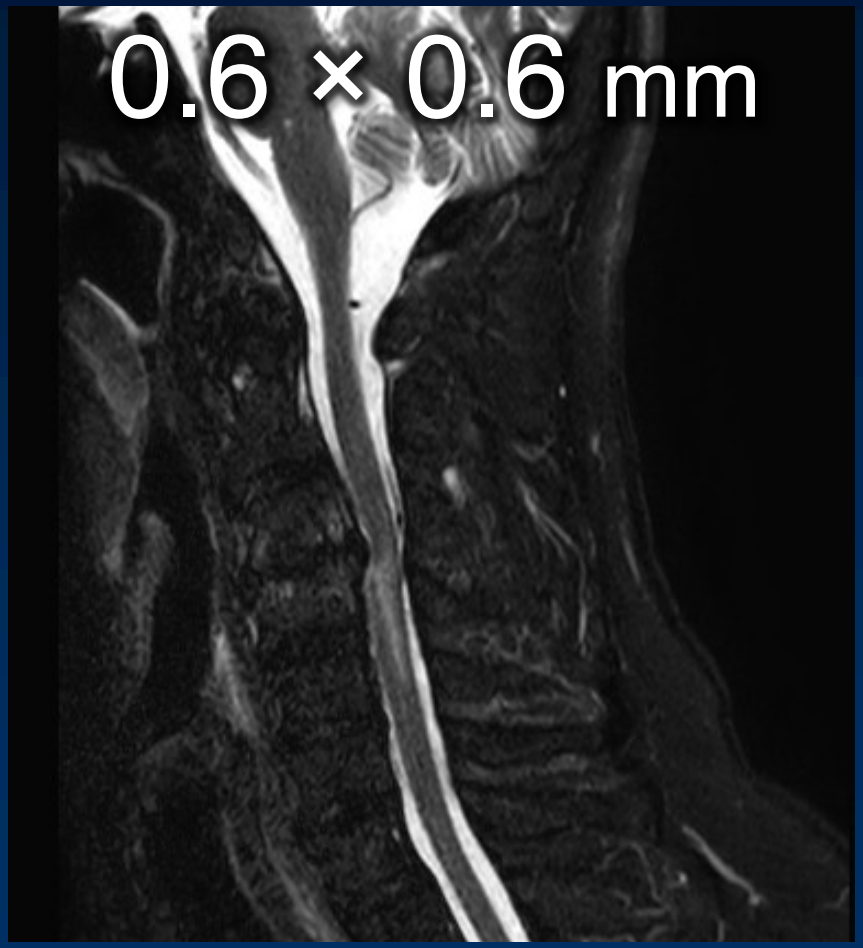

CSFと脊髄のコントラストが大きいため生じる

→ ピクセルサイズを小さく

ムラ&フロー × Refocusing FA

様々な Refocusing flip angle (RFA)

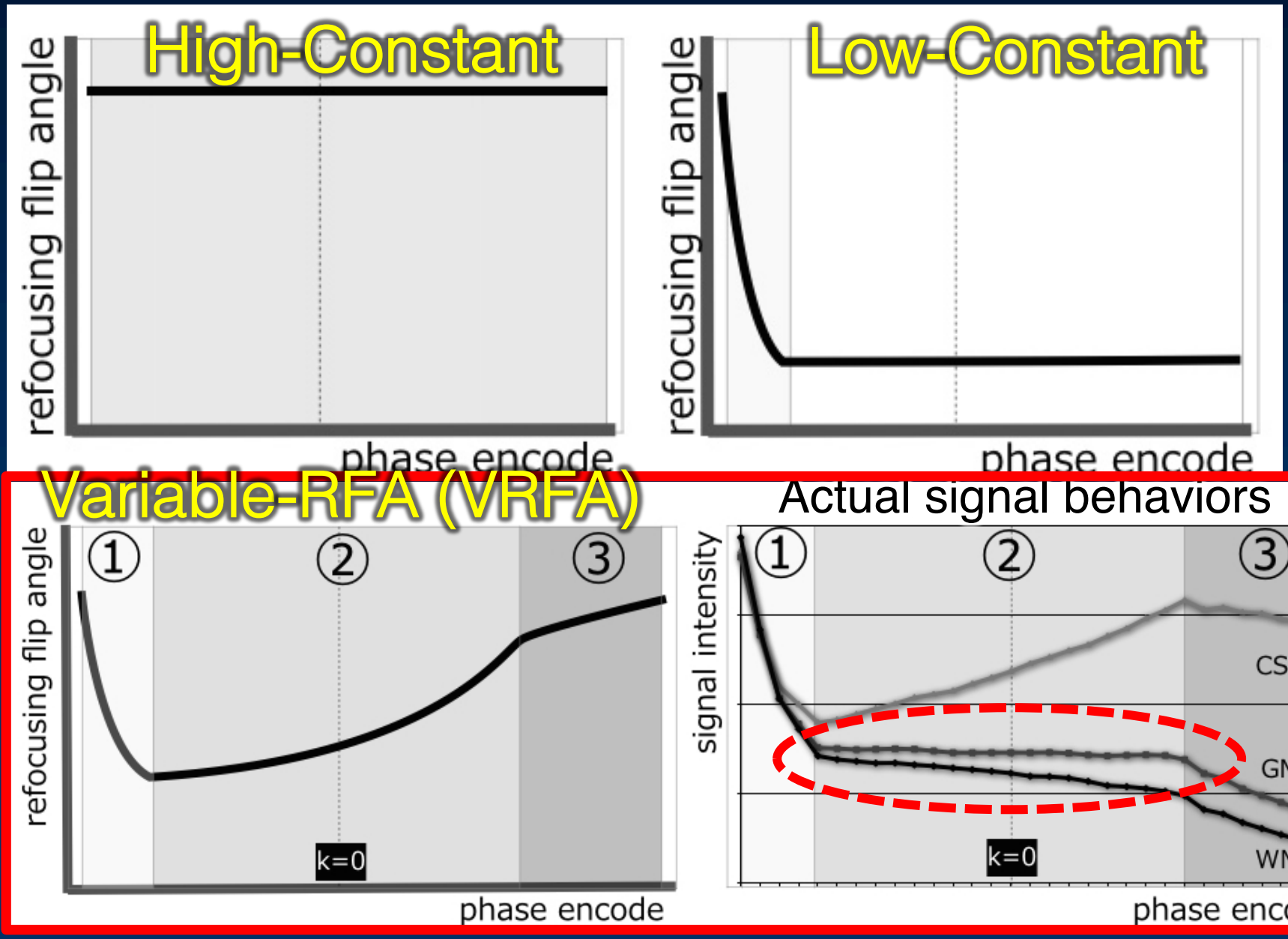

3.0T における High-Constant の弊害

RFA=120°
TR=2700ms
2:06

RFA=160°
TR=4600ms
3:32

SARの増加
撮像時間の延長

RFA=160°

フローアーチファクトの増加

MT効果の増加

RFAを低角にすると…

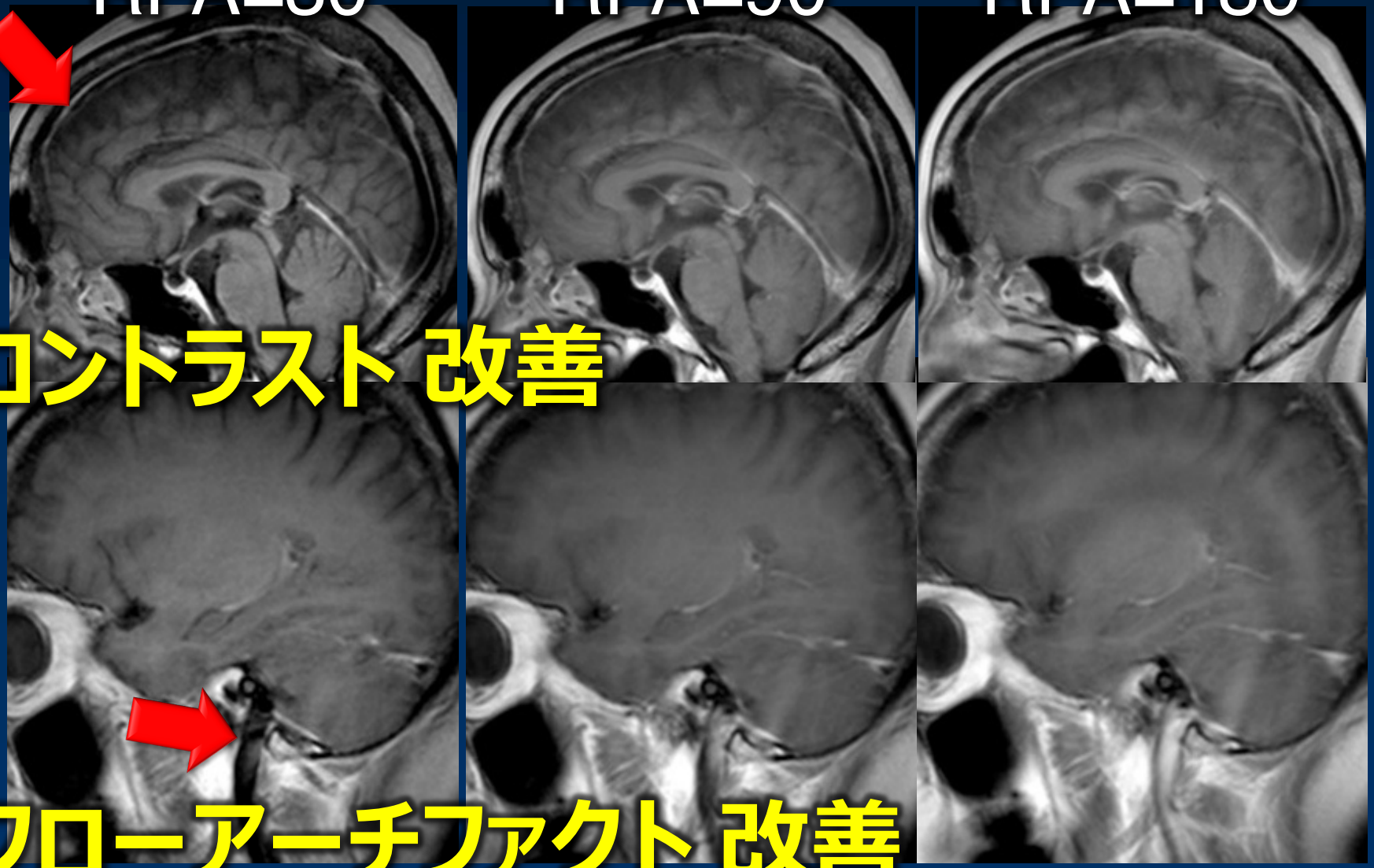

RFA=70°

RFA=160°

Low-Constant vs VRFA

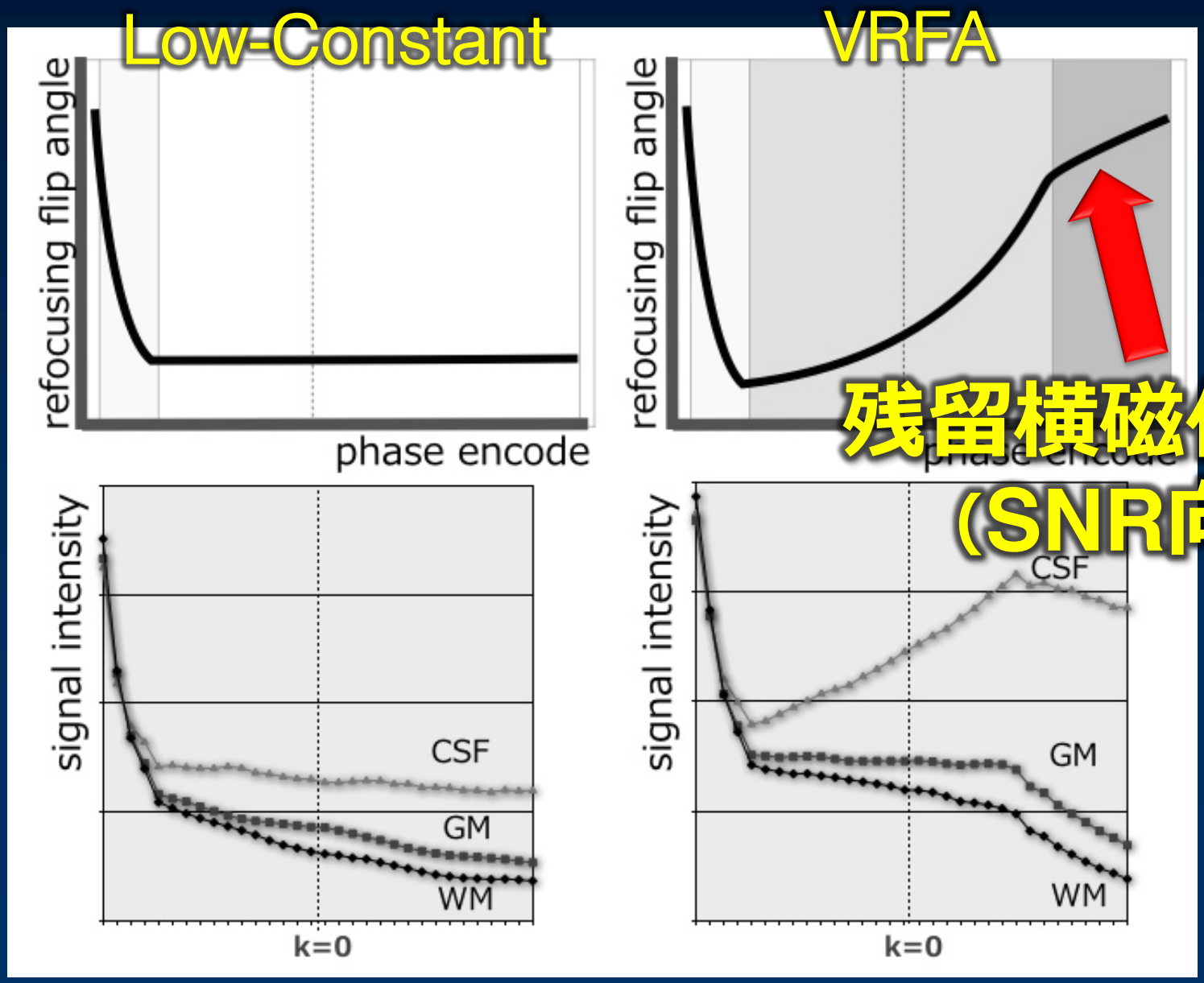

残留横磁化の減少
（SNR向上）

VRFAの設定

Simple (T1)

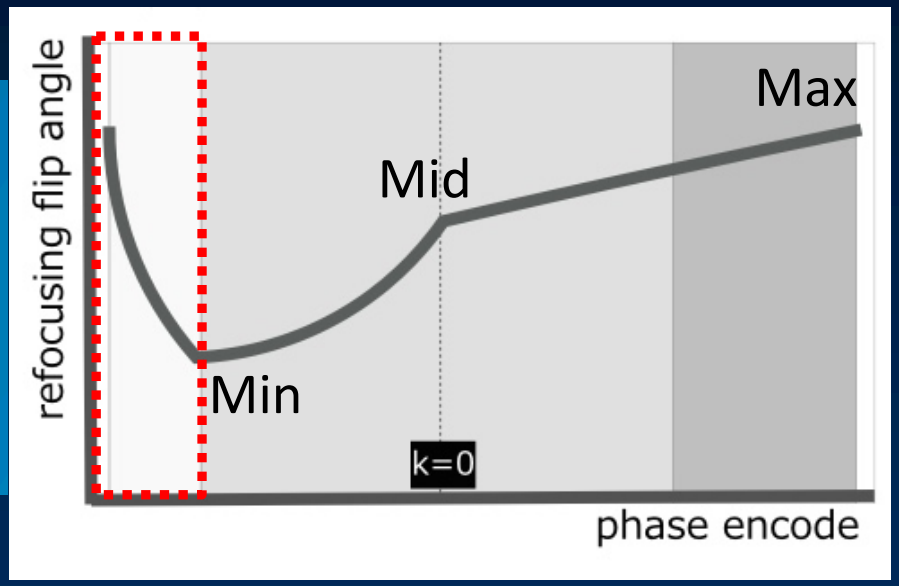

Advanced (T2)

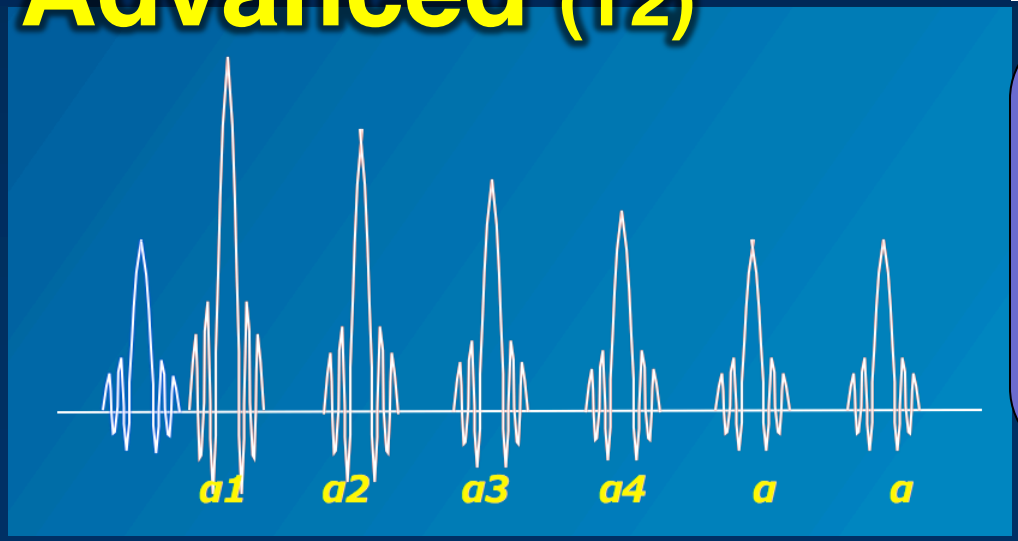

設定例

T1→ 40-70-140°

T2→ 90-120-160°

Simple : Hennig J, et al. Easy improvement of signal-to-noise in RARE sequences with low refocusing flip angles. MRM;44:983– 985. 2000.
Advanced : Alsop DC. The sensitivity of low flip angle RARE imaging. MRM;37:176 –184. 1997.

VRFAの効能 (T1WI)

High-Constant	Low-Constant	VRFA
160°	50°	30-70-140°

体動・拍動 × 飽和パルス

飽和パルス（-）　飽和パルス（+）

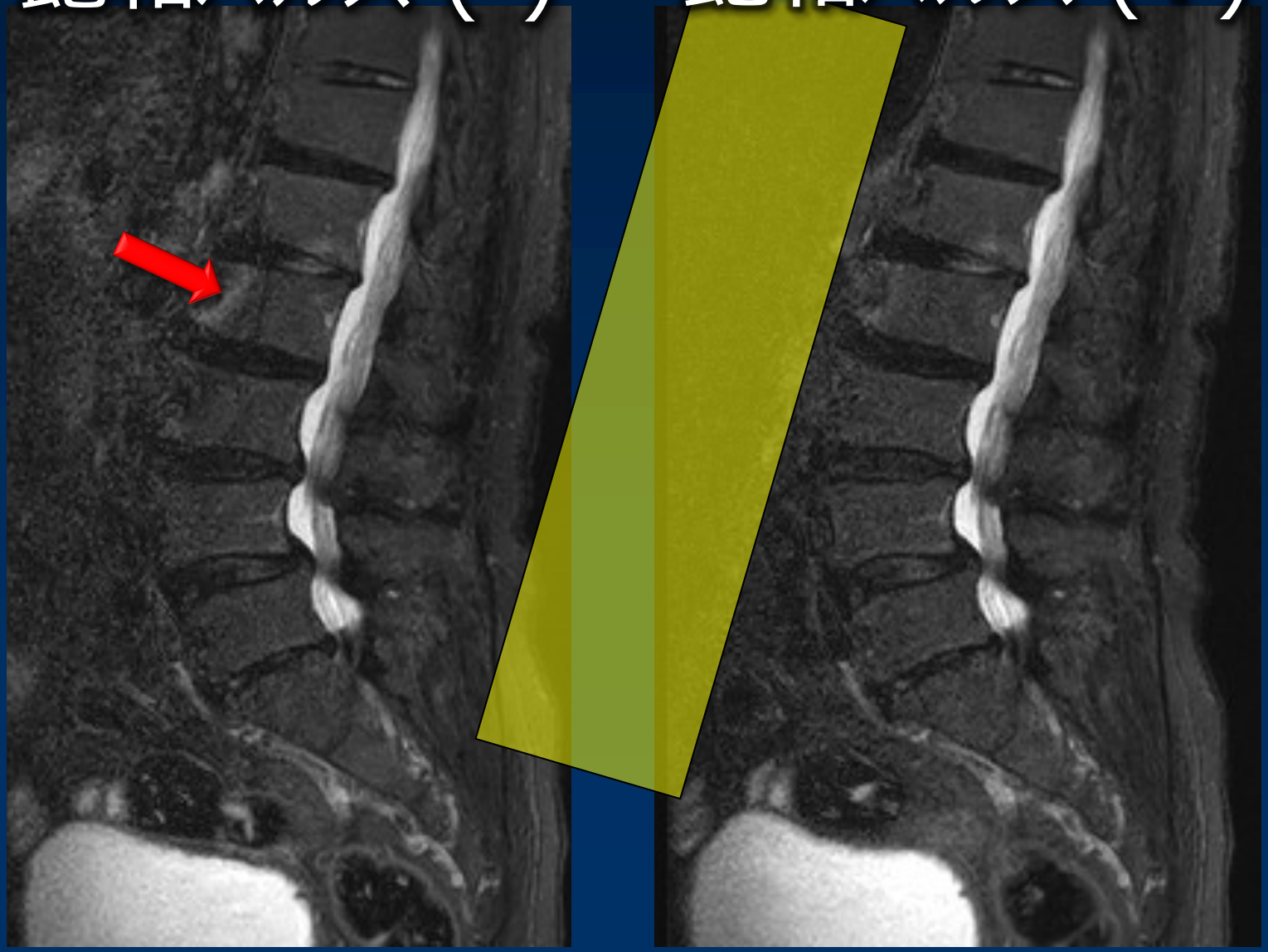

飽和パルス（-）　飽和パルス（＋）

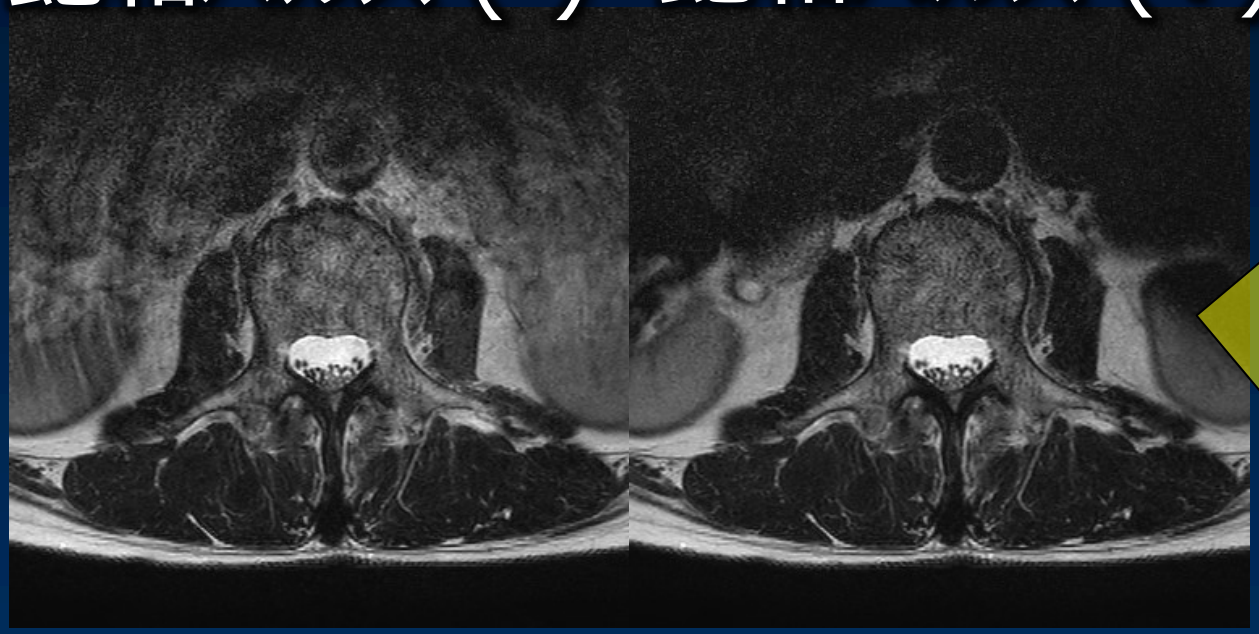

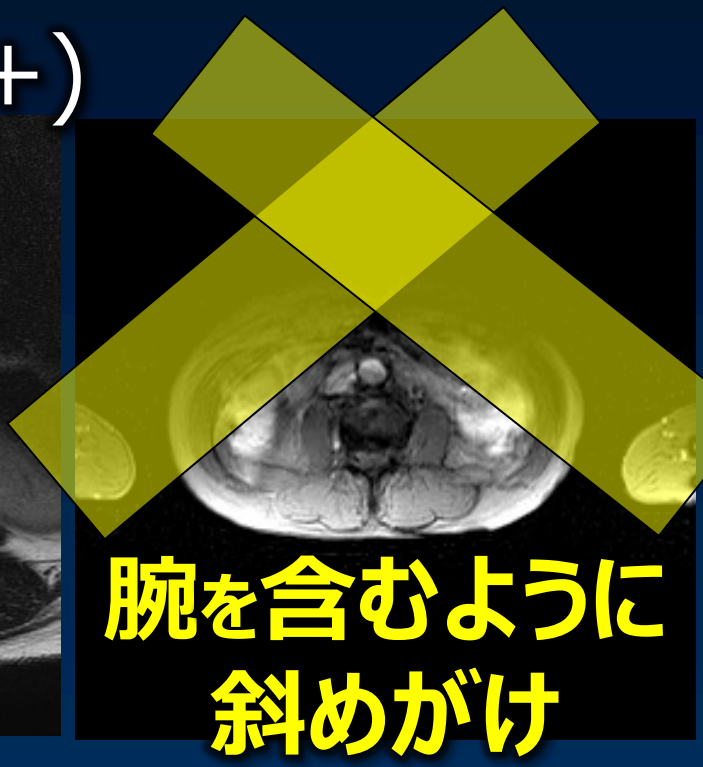

飽和パルスをうまく使って
体動・拍動アーチファクト軽減

体動 × k-space ordering

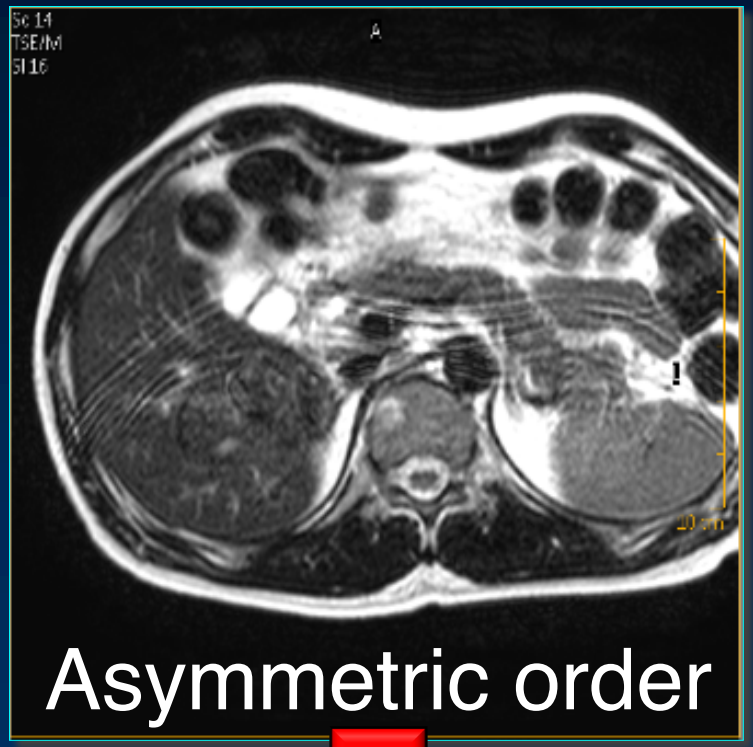

MelkiのFSE

GE(FSE, FSE-XL)

SIEMENS (Linear-Scrolled/Asym-Centric)

HITACHI (Prime FSE)

k-space ordering による違い

Linear order

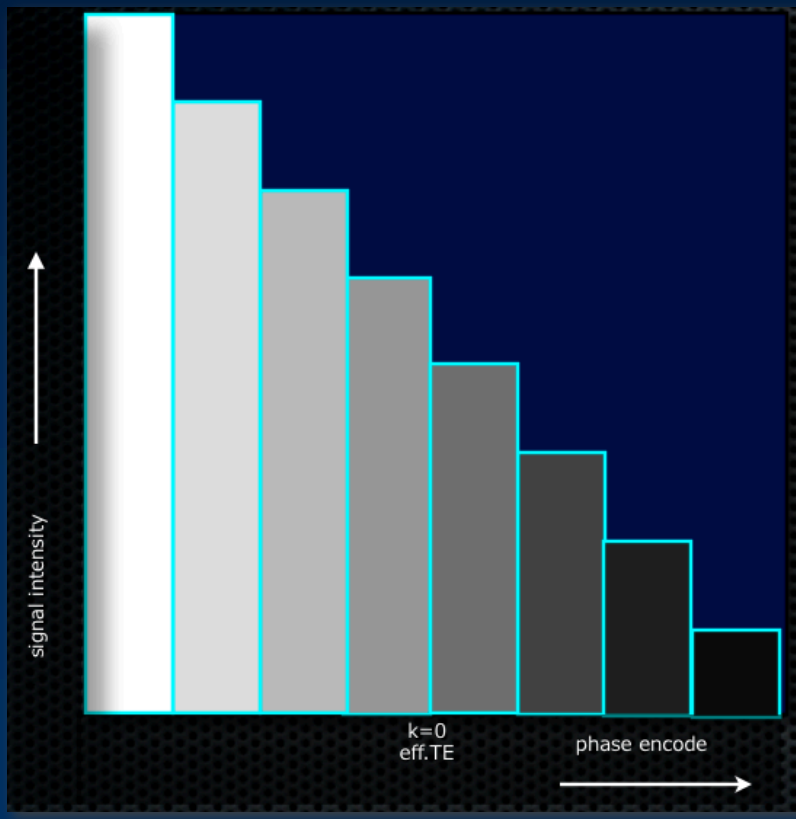

Asymmetric order

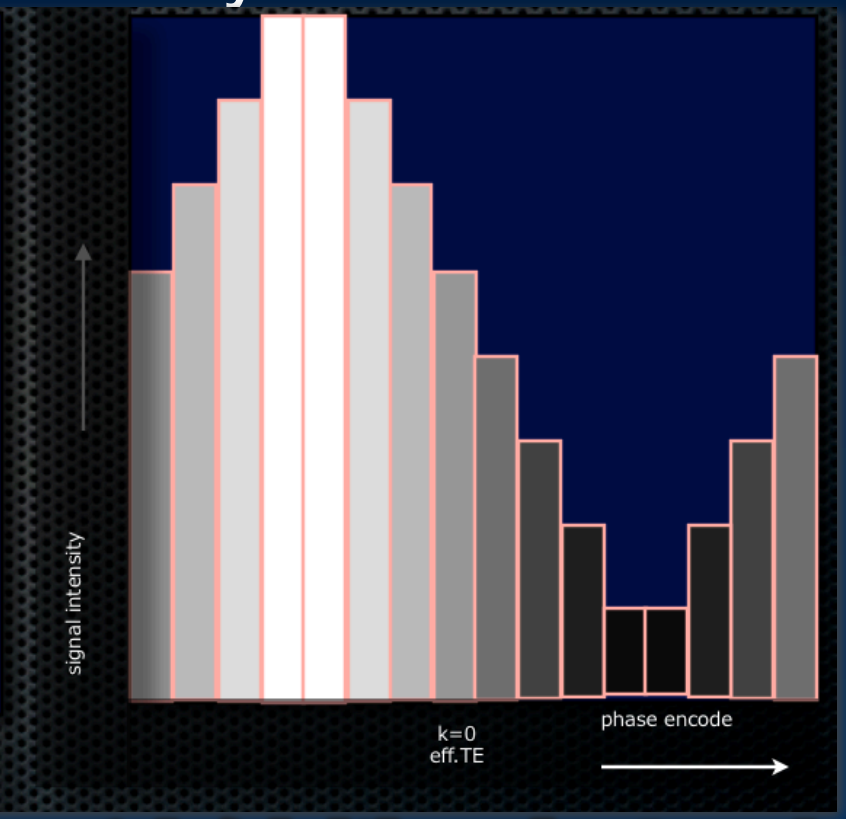

Asymmetricは**エコーの連続性を高める**ため
k空間のセグメンテーションがLinearの倍

MelkiのFSEにおけるGhosting motion artifact

→ 2つのパターンが組み合わさって形成

Madore B. *J Magn Reson*. 4,577-584(1994).

パターン①. spin echoによる motion artifact

位相エンコード数 × 運動周期 × TR

パターン②. FSEによる ghost artifact

2 × ETL → Asymmetric order

~~2 ×~~ ETL → Linear order

k-space ordering による違い

Linear order



Asymmetric order



Asymmetricは　撮像時間の前後半で

orderを2分割→ 時間軸で変化

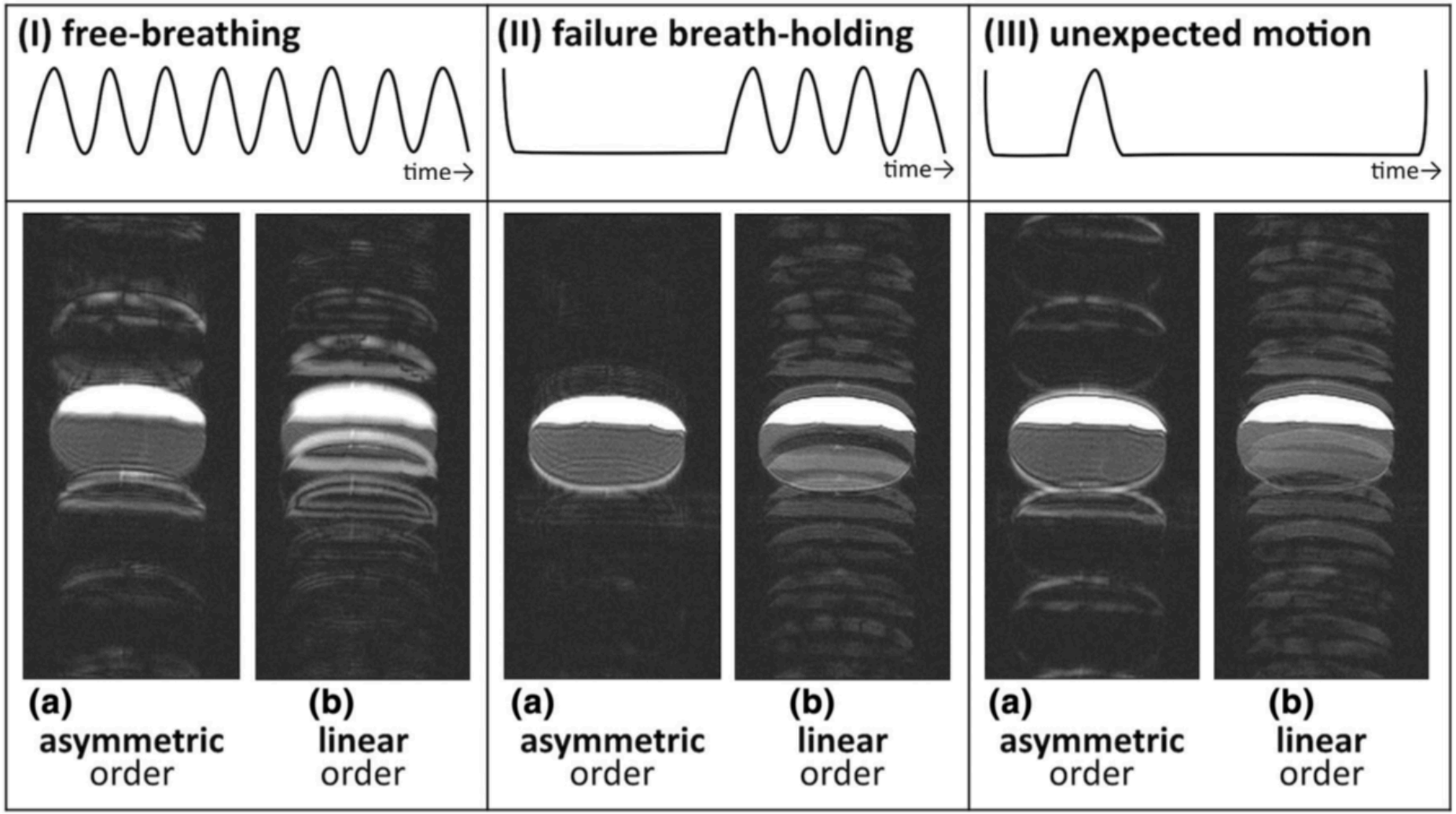

Inoue Y. *Radiol Phys Technol.* 2018 Jun;11(2):248-254.

Contents

パラメータを見直しませんか？

アーチファクトの攻略，画質向上の意欲

断面&撮像法を見直しませんか？

3D撮像を見直しませんか？

脊椎領域で求められること

椎体・靭帯・椎間板・神経 etc…

形態的な異常があるか？

信号変化があるか？

多断面＆様々なコントラスト

Sag の撮像範囲（上下）？

T2 sag

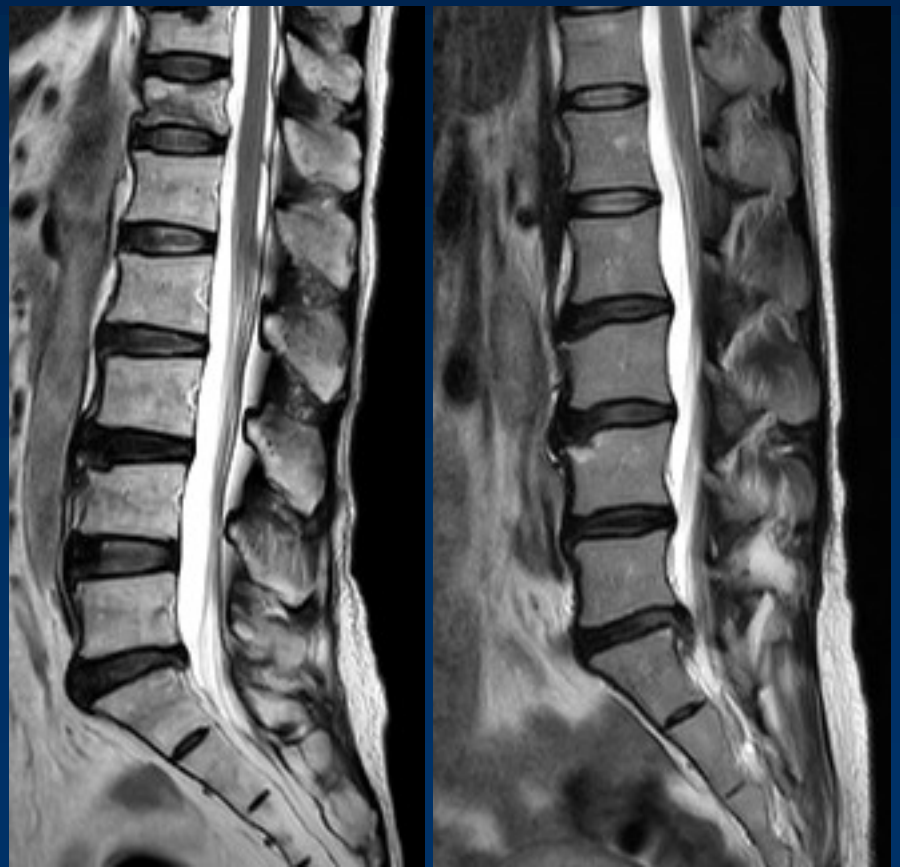

下位胸椎

の所見も

下肢痛・腰痛の原因

圧迫性脊髄症の神経症状は，**圧迫レベルよりもかなり下方の脊髄障害の症状**を呈することがある

臨床画像 Vol.21, No.2, 2005

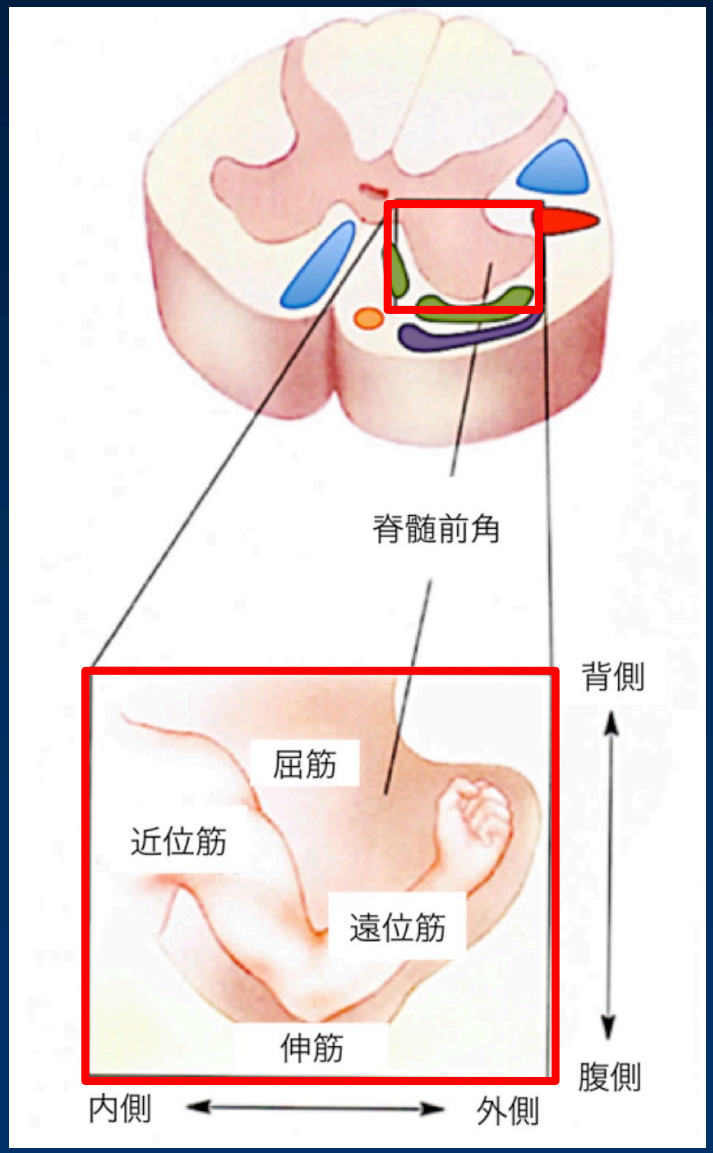

皮質脊髄路の神経線維が

下方に向かうものほど

外側を走行

STIR coronal の効能

仙骨骨折

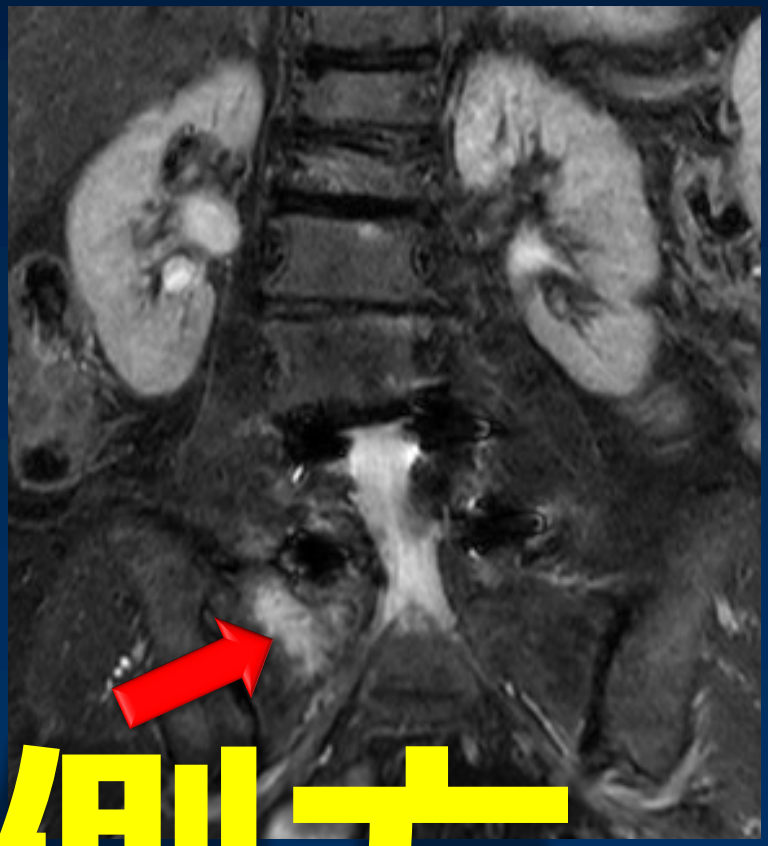

圧迫骨折

腸腰筋炎症

側方に広がる疾患を捉える

Hip spine syndrome

腰部脊柱管狭窄症と**変形性股関節症**の症状は
類似し，かつ**同時に現れる**ことがある
(鼠径部痛，臀部痛，跛行，膝痛，股関節部痛)

Devin CJ, et al. J Am Acad Orthop Surg. 2012 Jul;20(7):434-42.

椎体の 変性 or 骨折 ？

椎体変性

椎体骨折

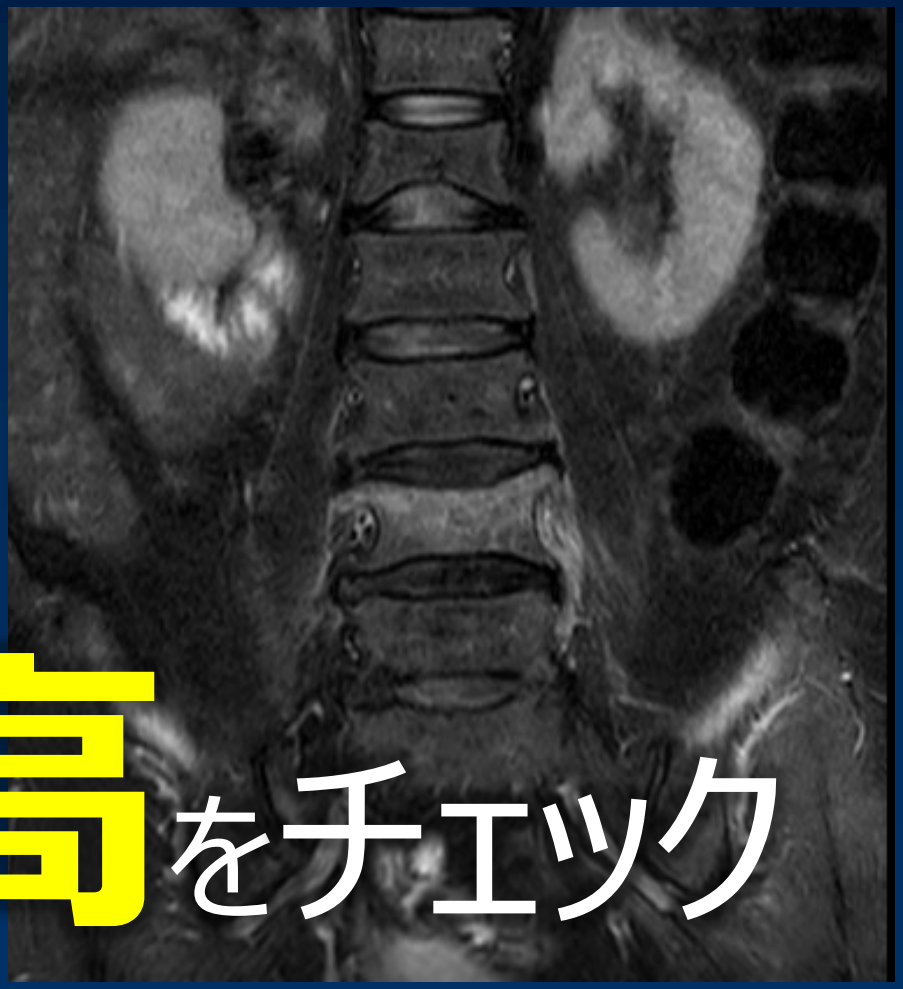

椎間板高をチェック

脊髄神経の 圧迫 はどこ？

馬尾型

両下肢のしびれ，排尿障害

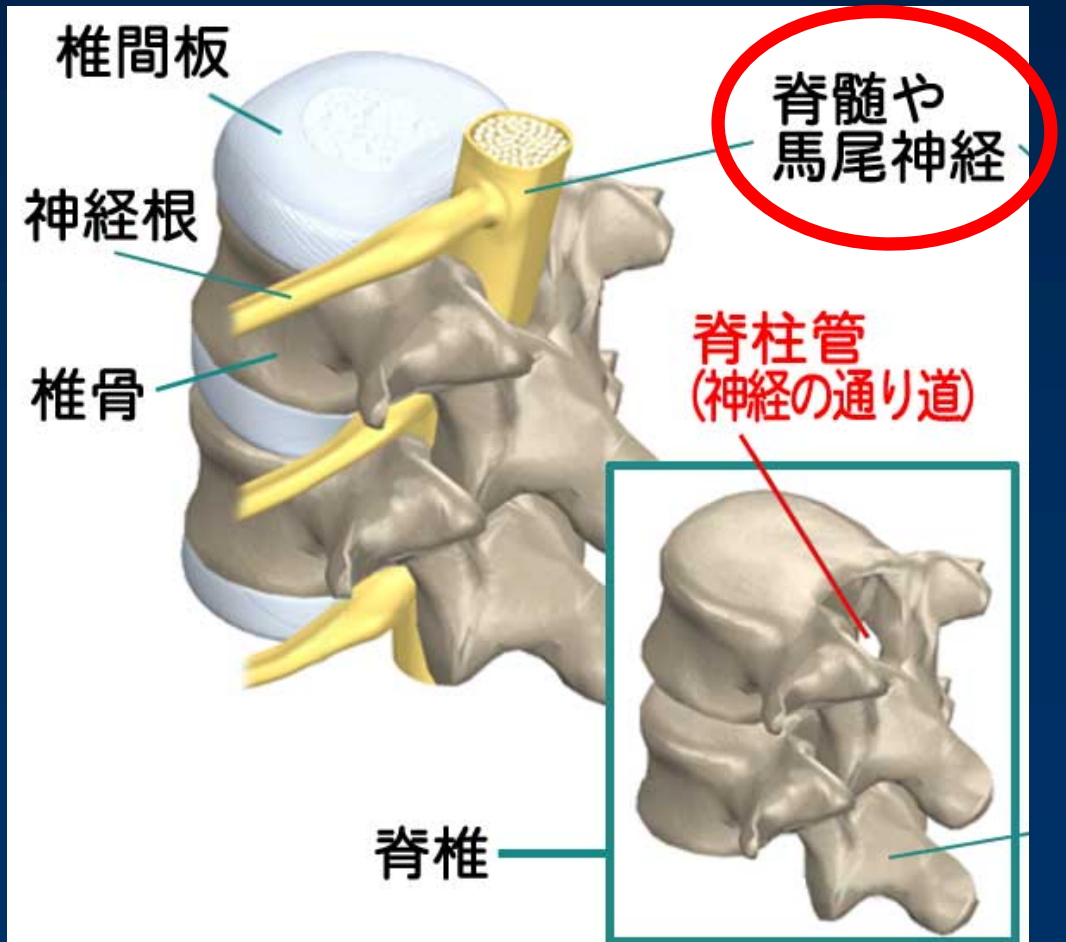

椎間板ヘルニア

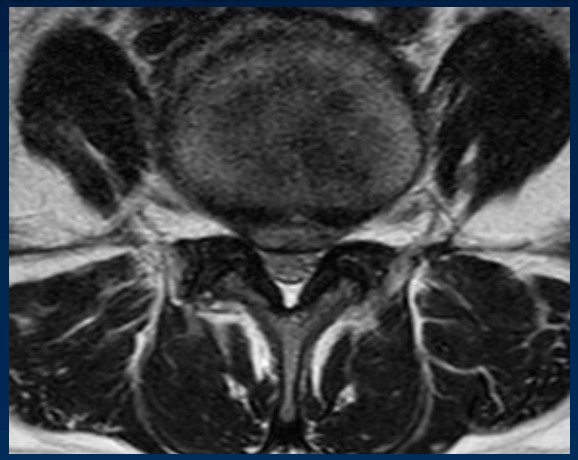

脊柱管狭窄症

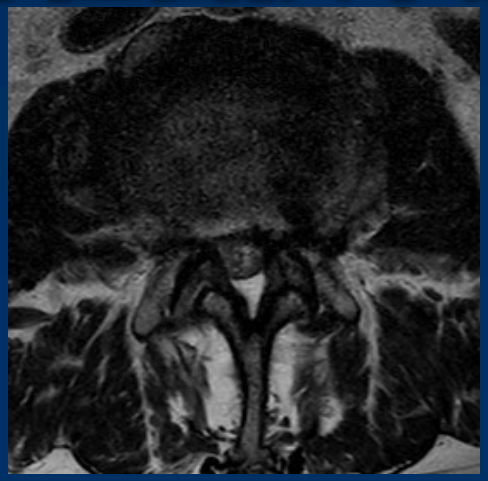

脊髄神経の 圧迫 はどこ？

神経根型

片側下肢の痛み

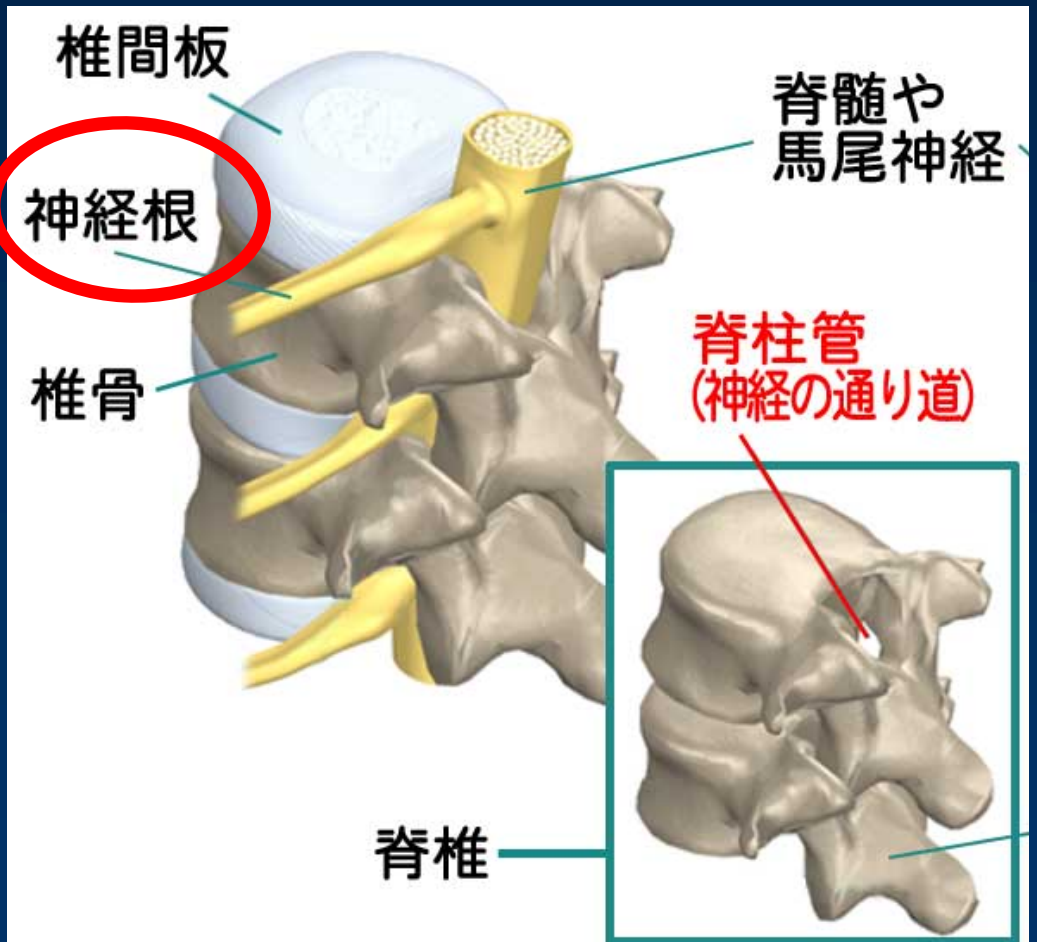

外側ヘルニア

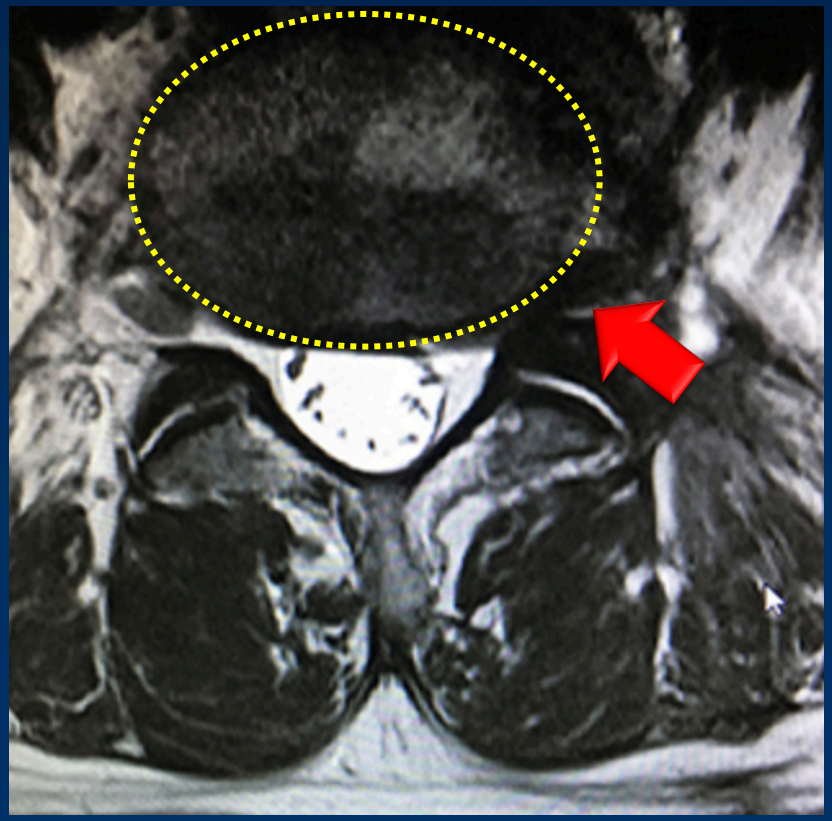

腰椎axialは 椎間板レベル に設定

T2 sag

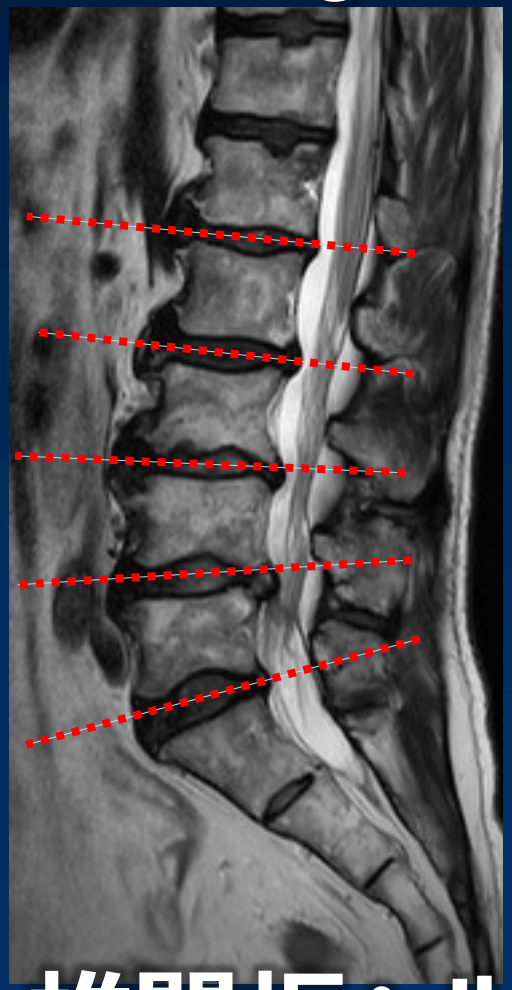

椎間板は **変位**しやすく
2次的に**神経障害**をきたす

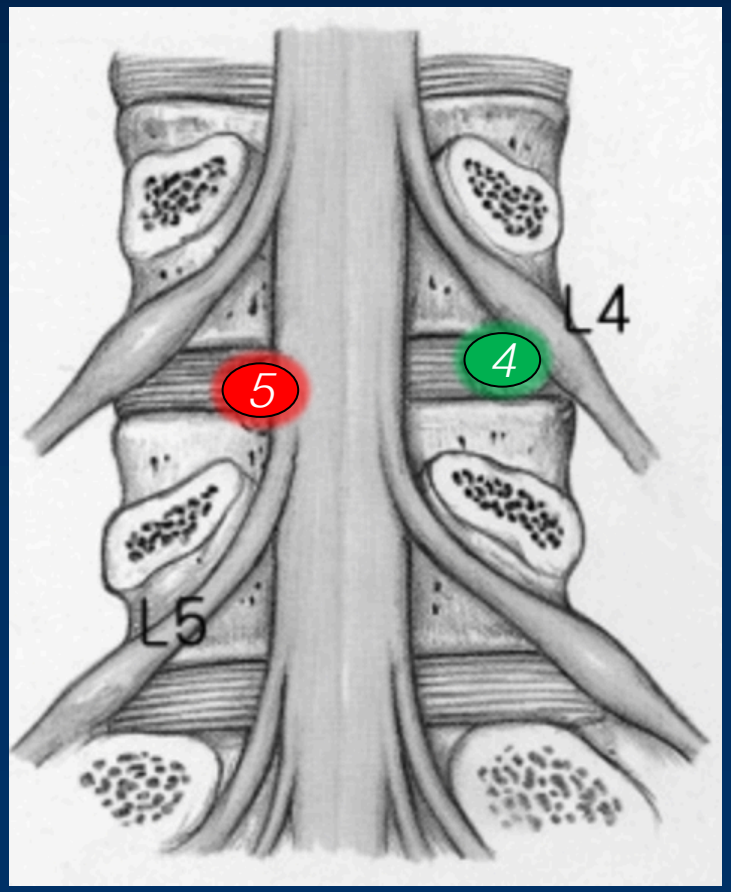

椎間板ヘルニア

T2 sag

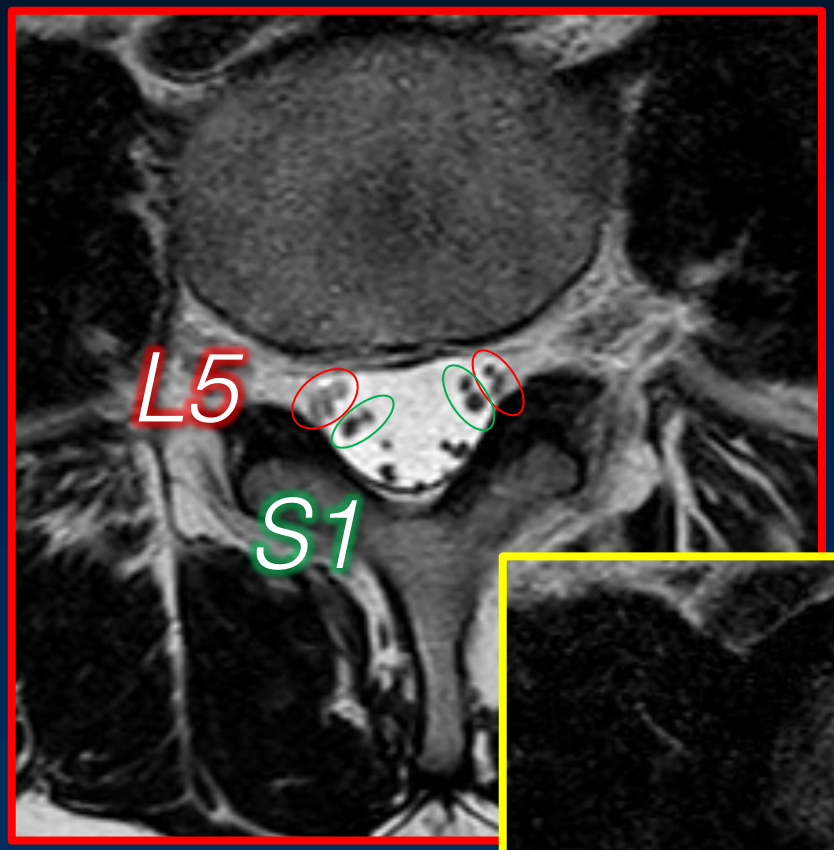

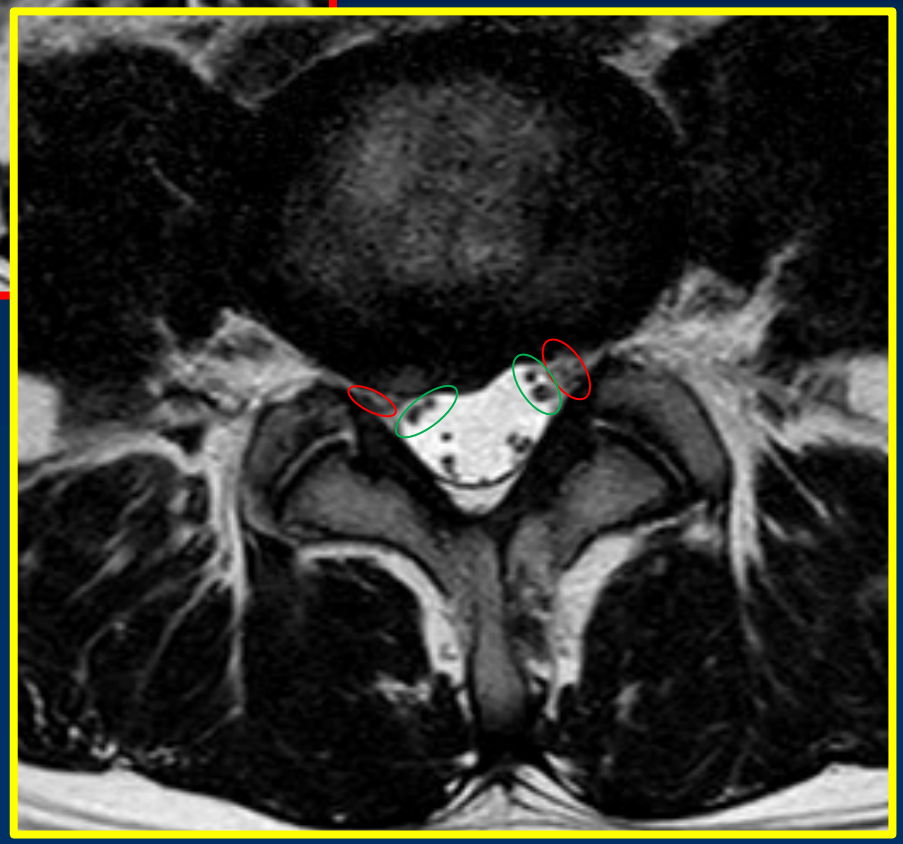

椎間板ヘルニア

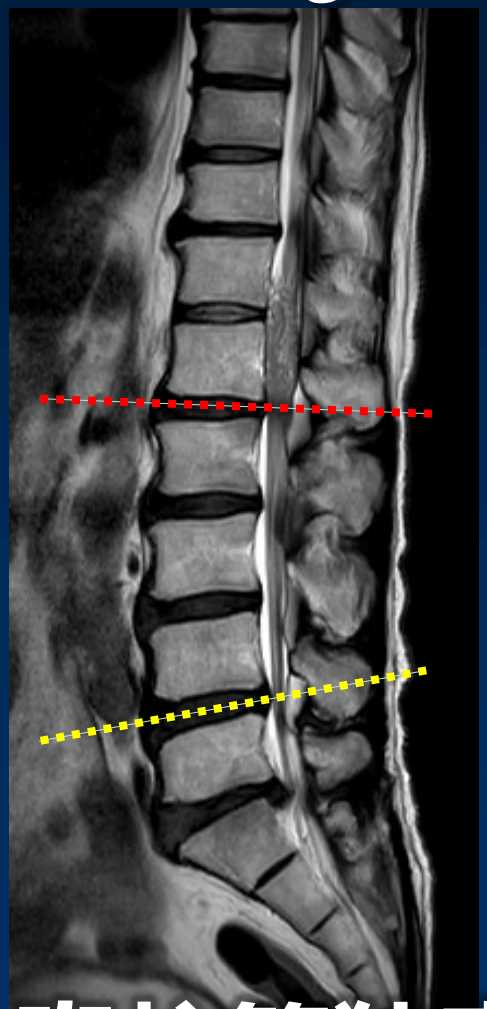

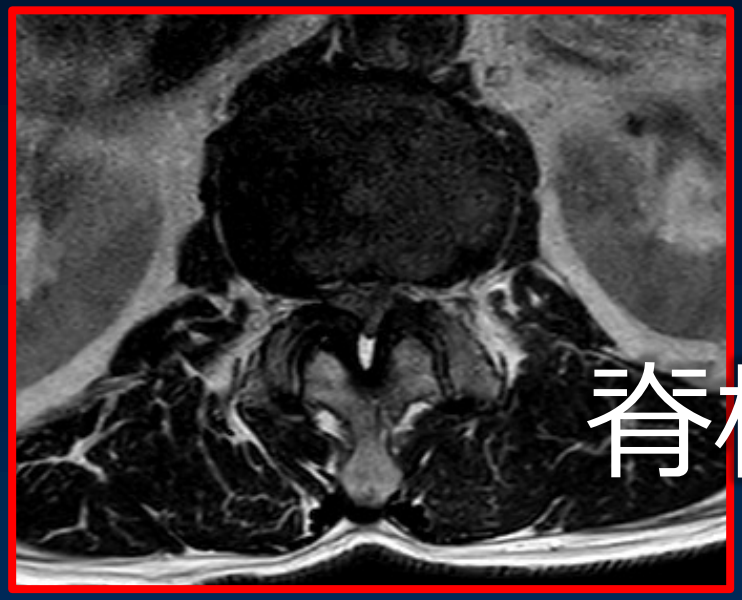

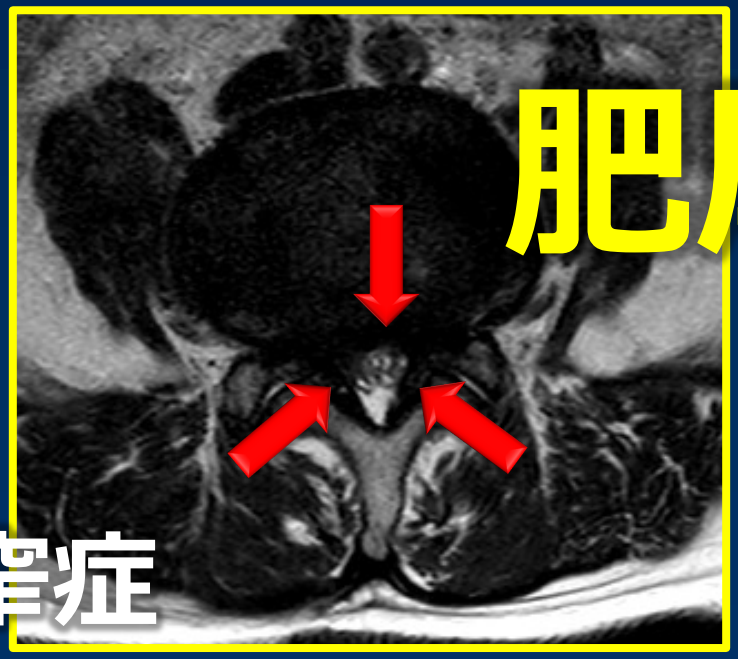

脊柱管を囲む
靭帯の
肥厚・骨化

脊柱管狭窄症

腰椎の 後縦靭帯や黄色靭帯は
椎間板レベルを中心に広がる

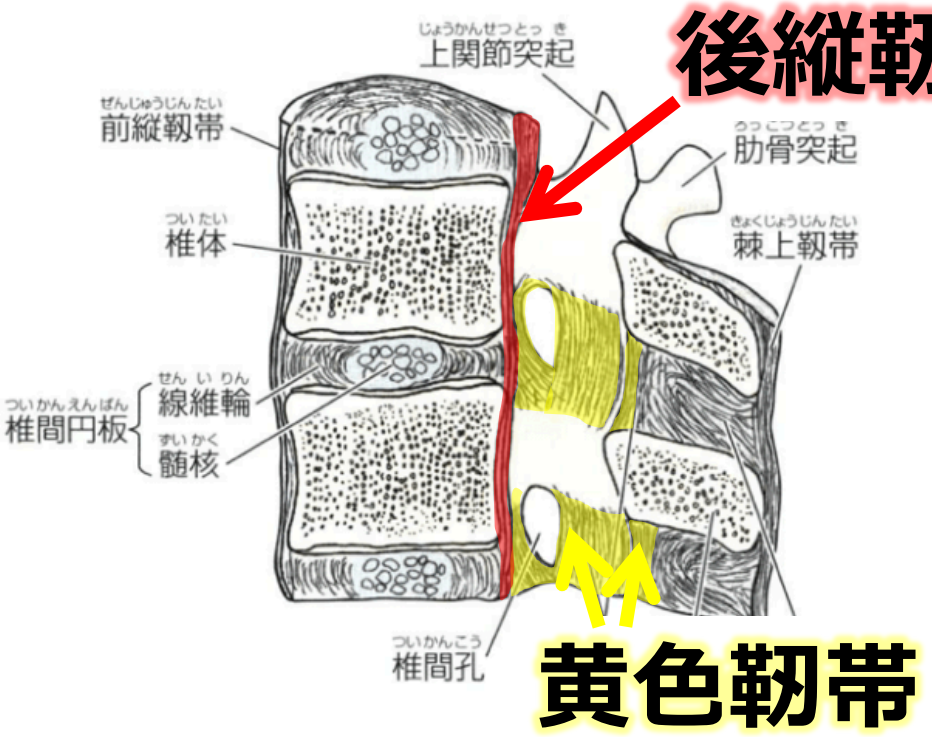

椎体側面

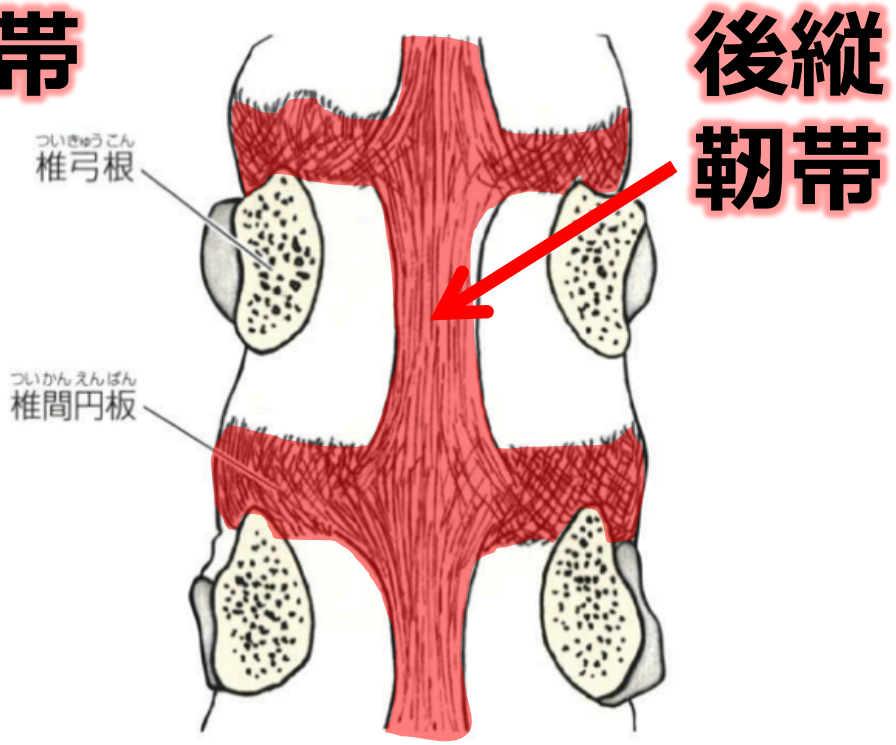

椎体後面

腰椎axialで 椎体レベル がみたいとき

圧迫骨折
T2 sag

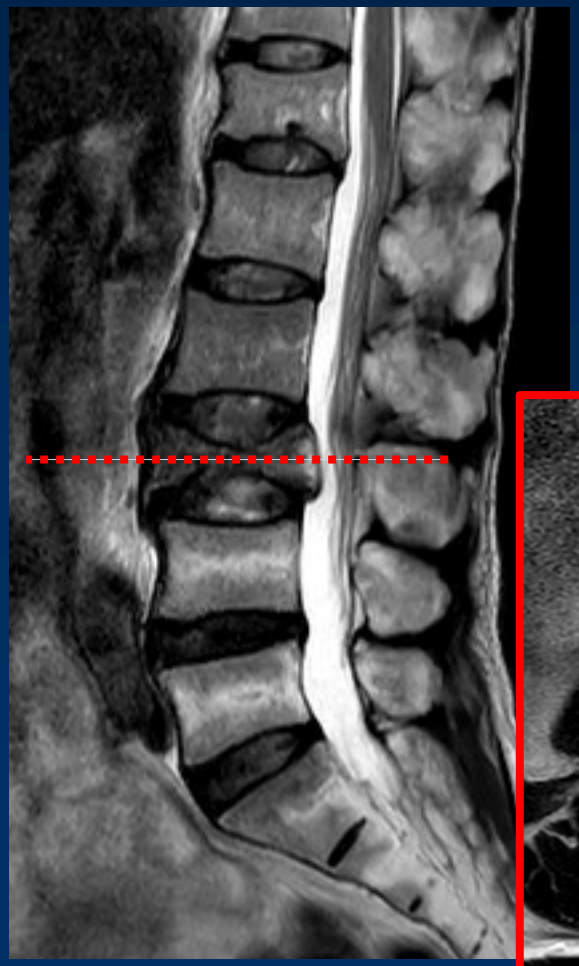

腫瘍
T2 sag

ヘルニアは 上下方 にも変位

T2 sag

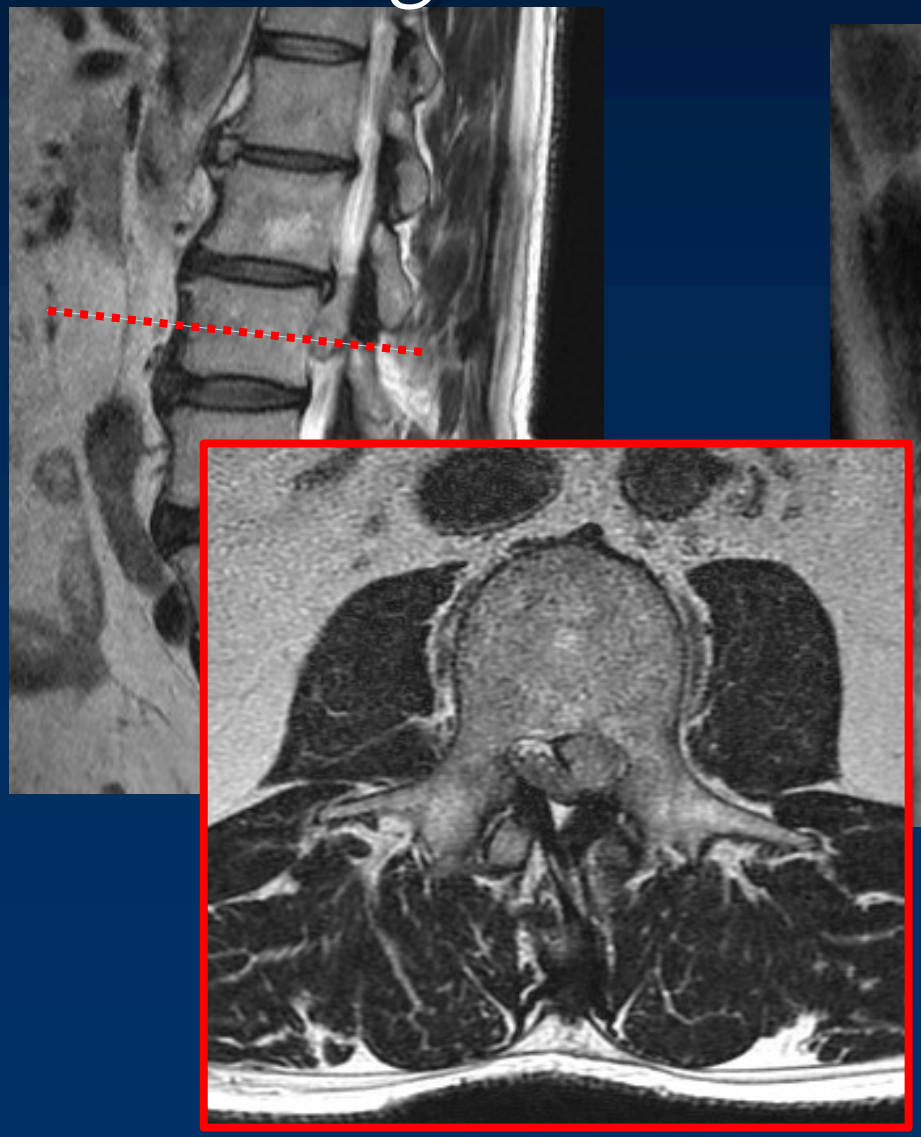

T2 sag

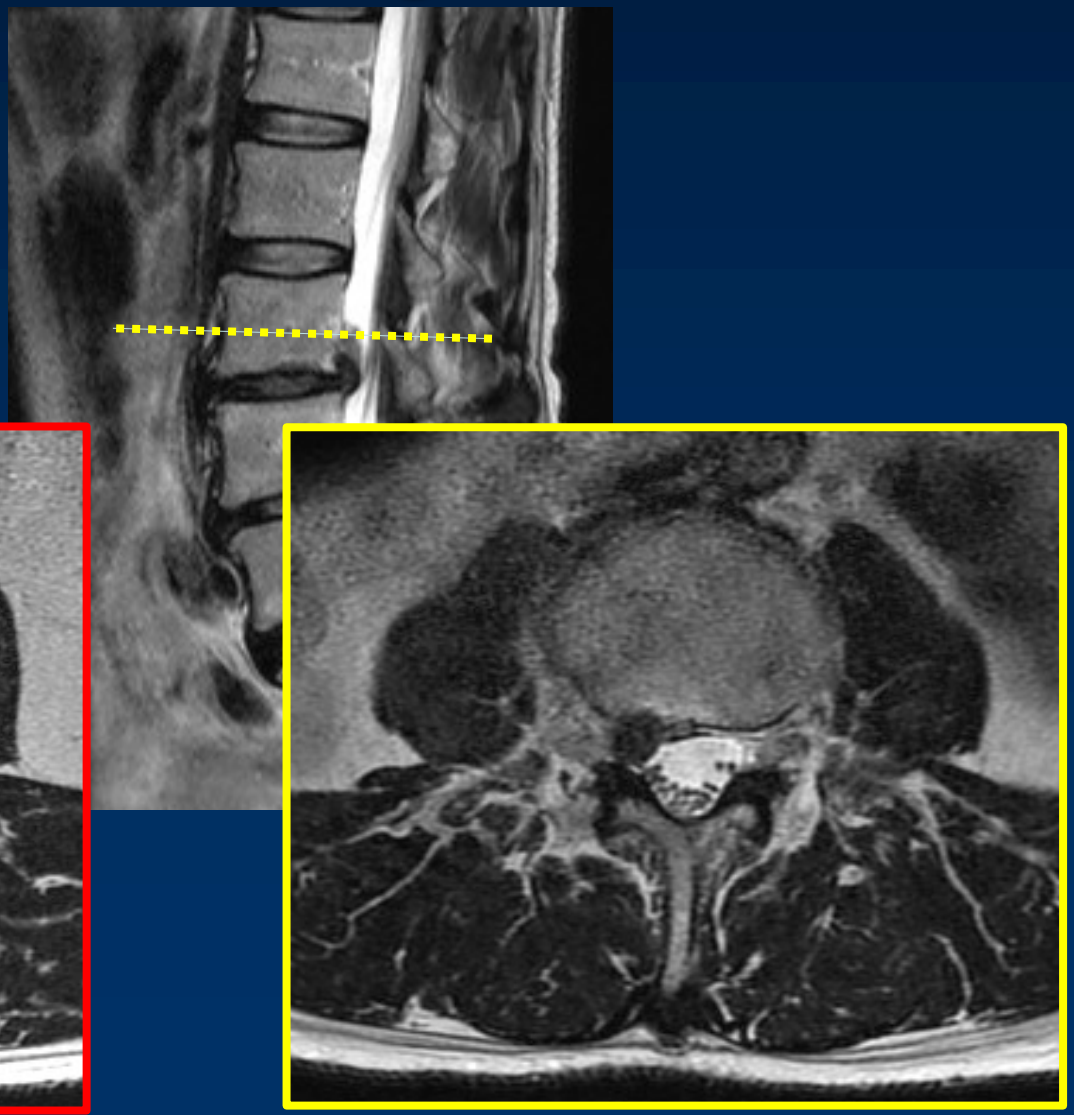

頚椎axialは 椎体レベルも重要

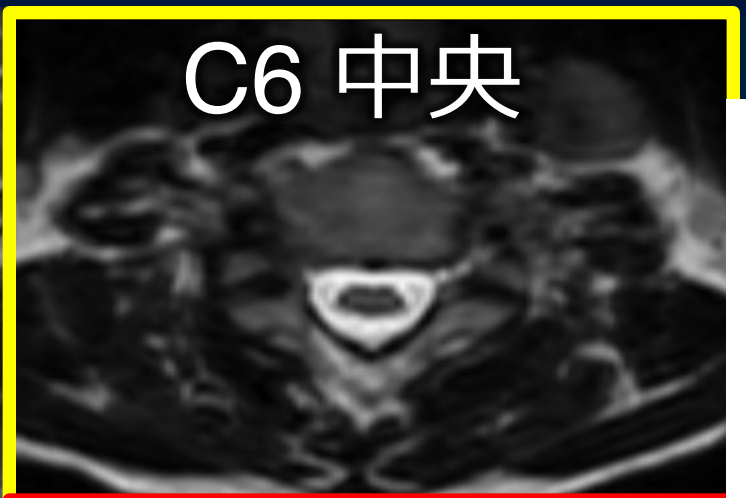

頚椎の**神経根**は
ほぼ**椎体中央**の高さ

OPLLの骨化形態

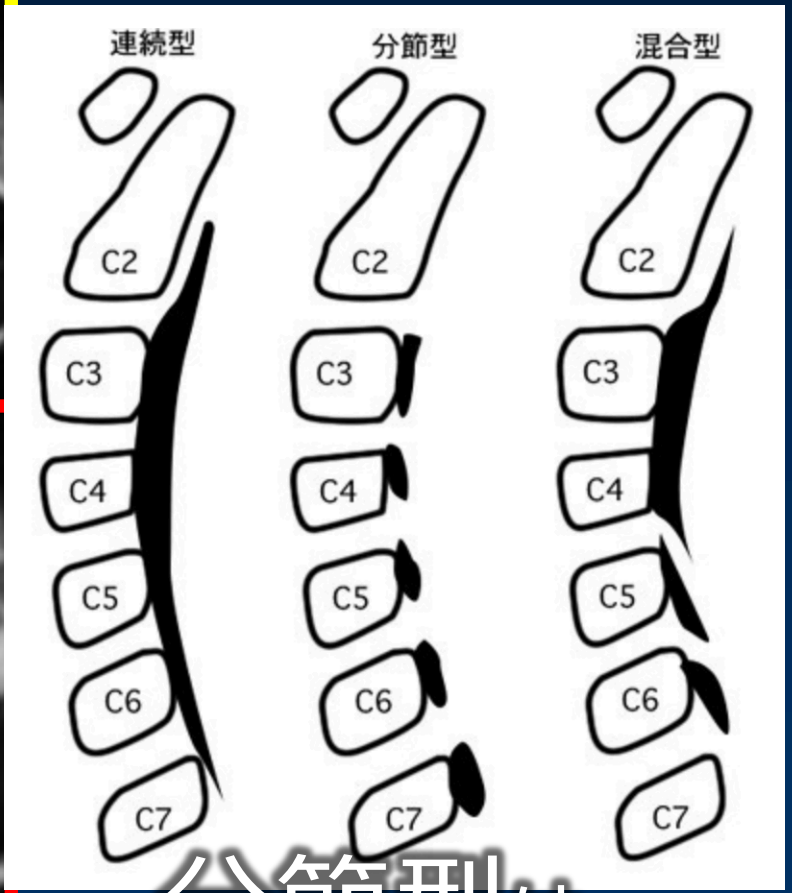

分節型は
椎体中央に発生

椎体の脂肪成分

T2 T1

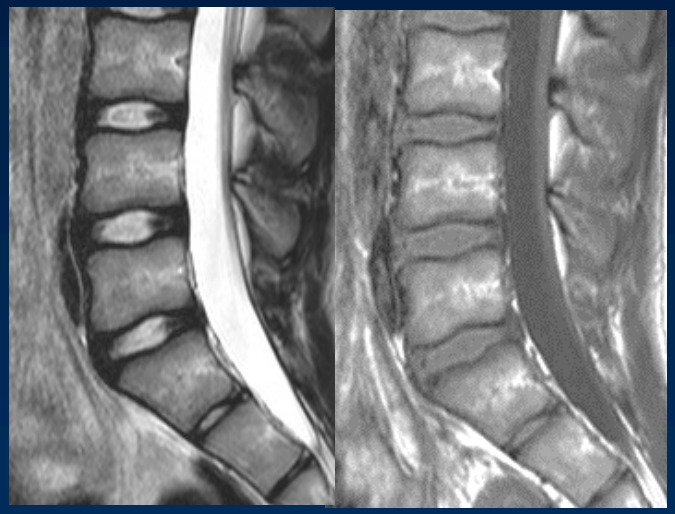

造血髄
脂肪髄
造血髄

14歳

脂肪 40%, 水 40%
タンパク質 20%

T2 T1

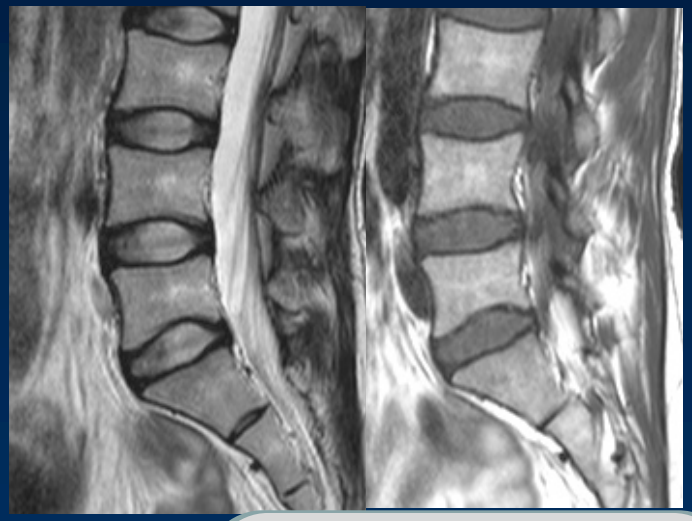

脂肪髄

30歳

脂肪 80%, 水 15%
タンパク質 5%

椎体内の疾患の見え方



脂肪を落とせば見えてくる

圧迫骨折

T2 sag　*STIR sag*

分離症

T2 sag　*STIR sag*

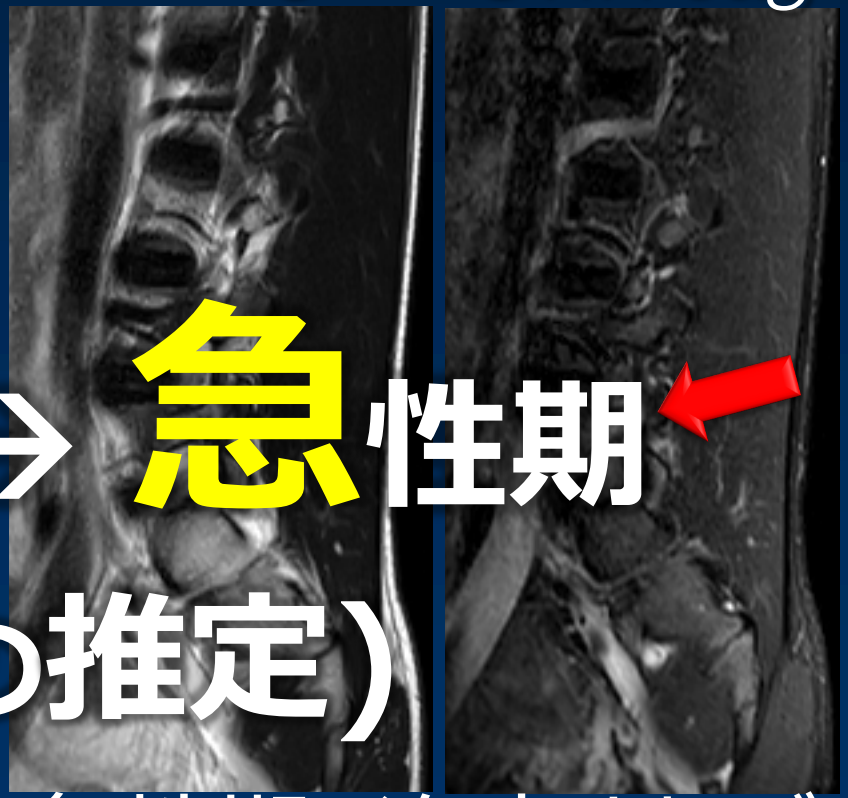

STIR 高信号→ 急性期

(受傷時期の推定)

1ヶ月を過ぎると
次第に回復

急性期に治療すれば
骨癒合率90%

シュモール結節と痛み

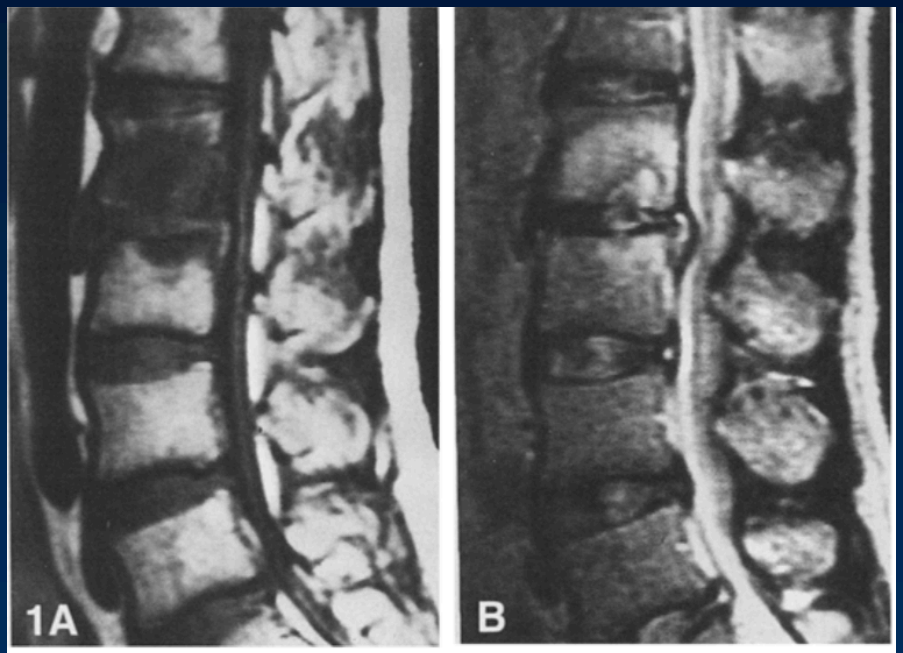

Fig. 1 A, B. MRI findings of case 1 with a symptomatic Schmorl's node at L2. **A** T1-weighted image shows the vertebral body marrow surrounding Schmorl's node as low signal intensity. **B** T2-weighted image shows it as high signal intensity. These changes were localized to the area around the Schmorl's node

Takahashi,K. *Eur Spine J* (1995) 4:56-59

Table 1. Details of study population

Case	Age (years)	Sex	Location	Signal intensity of bone marrow around Schmorl's node	
				T1-weighted image	T2-weighted image
1	43	M	L2	Low	High
2	60	M	L4	Low	High
3	63	F	L4	Low	High
4	48	F	L3	Low	High
5	13	F	L2	Low	High
6	46	F	L1	High	Low
7	45	M	L3, L4	High	Low
8	31	M	L3	High	Low
9	69	M	L2	Low	Low
10	14	F	L1, L2	High	Low
11	67	M	L1	Low	Low
12	57	M	L4, L5	High	Low
13	63	M	L3	High	Low
14	65	F	L3	High	Low
15	35	M	L2	High	Low
16	41	F	L4	High	Low

Cases 1–5 are symptomatic individuals; cases 6–16 are asymptomatic individuals

シュモール結節周囲がT1低信号，T2高信号だと有痛性（骨髄の炎症性変化）

TSE-Dixon (T2)

in-phase

opposed-phase

Water-image

Fat-image

T2 + FS T2 = 4:00

TSE-Dixon (water) vs STIR

圧迫骨折

Water-image　STIR

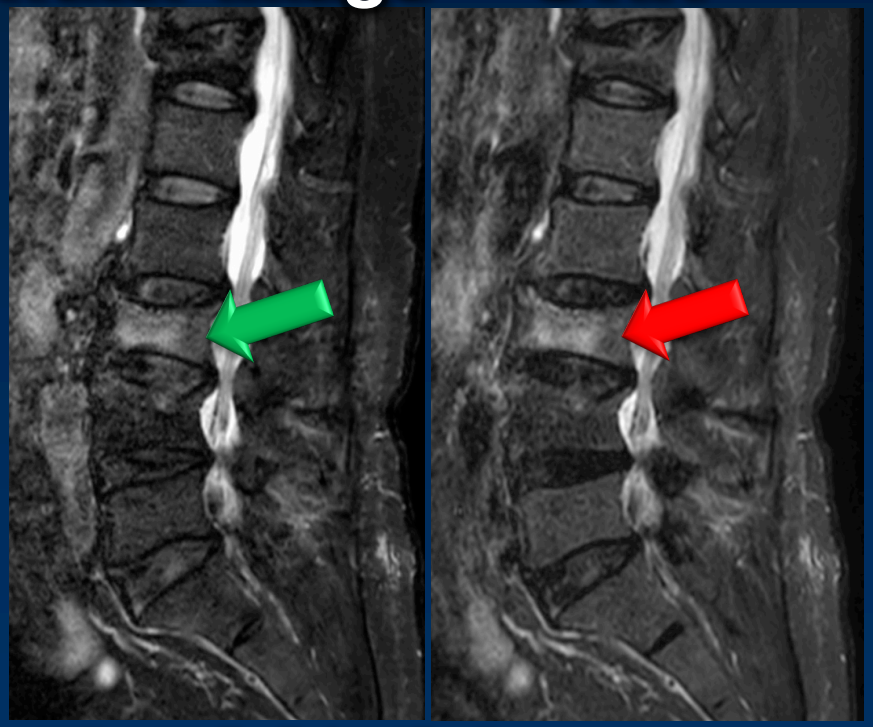

骨転移

Water-image　STIR

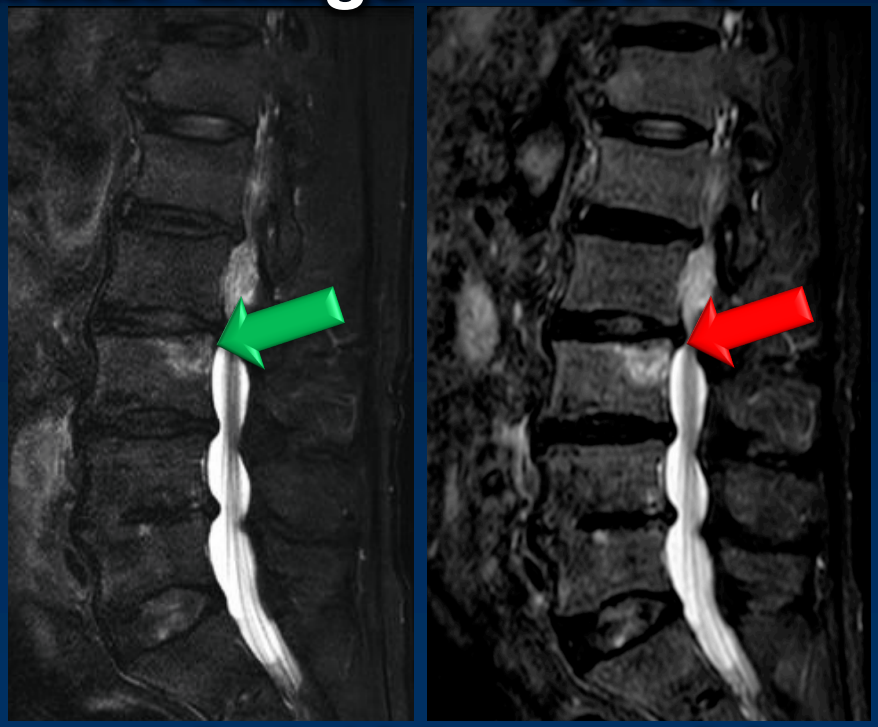

脂肪抑制 T2WIとしての診断能は同等

Brandão S,et al. *Clin Radiol*. 2013 Nov;68(11):e617-23.

Low RN, et al. *J Magn Reson Imaging*. 2011 Feb;33(2):390-400.

L-Spine TSE-Dixon with CS

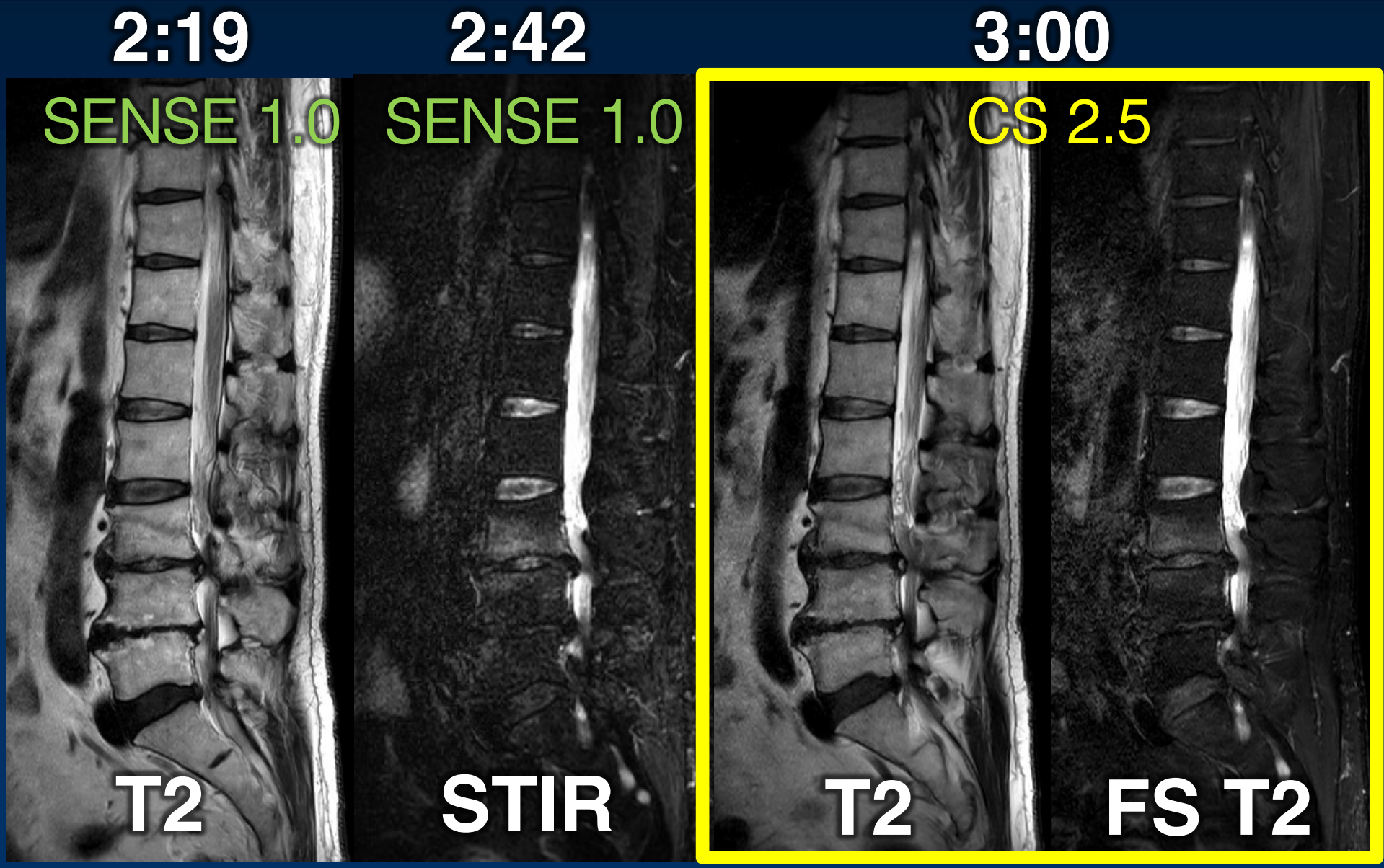

TSE-mDixon 高信号病変検出能

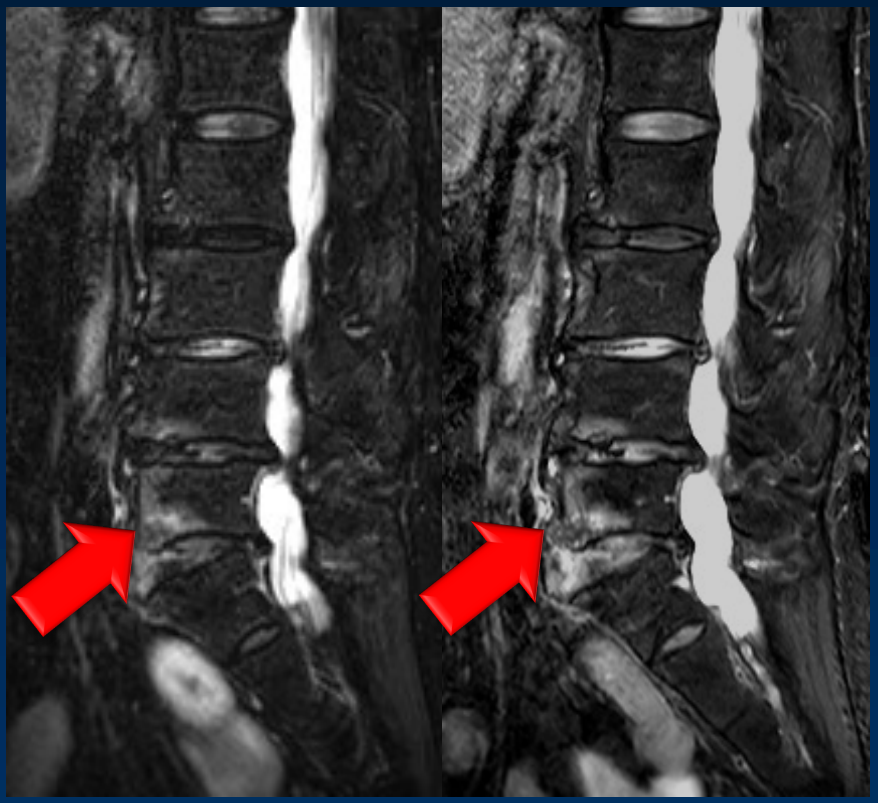

STIR　FS T2 (water)

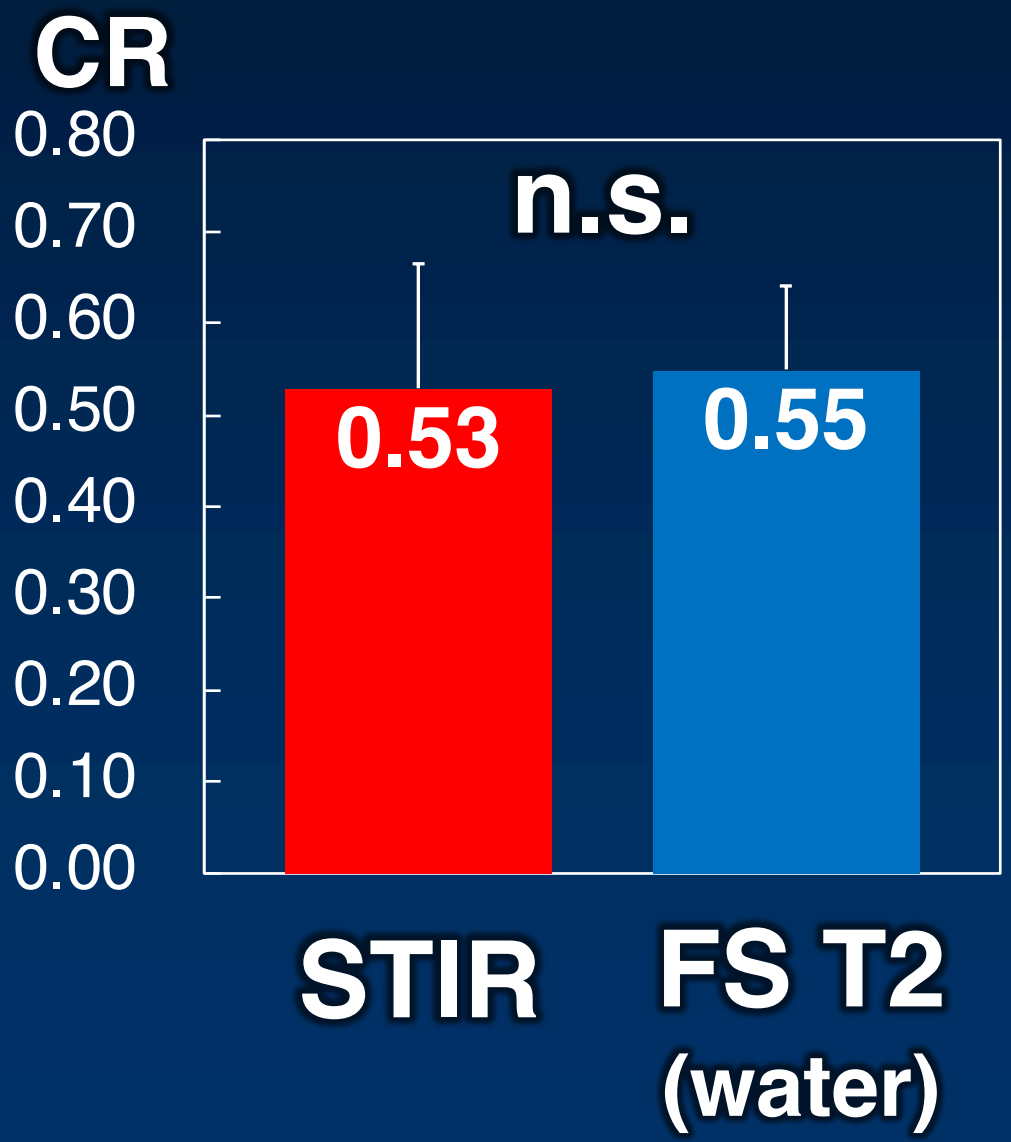

TSE-Dixonのピットフォール

椎体固定術後

T2

STIR

Water-image

金属による**計算エラー**

DWIの使いどころ

化膿性髄膜炎

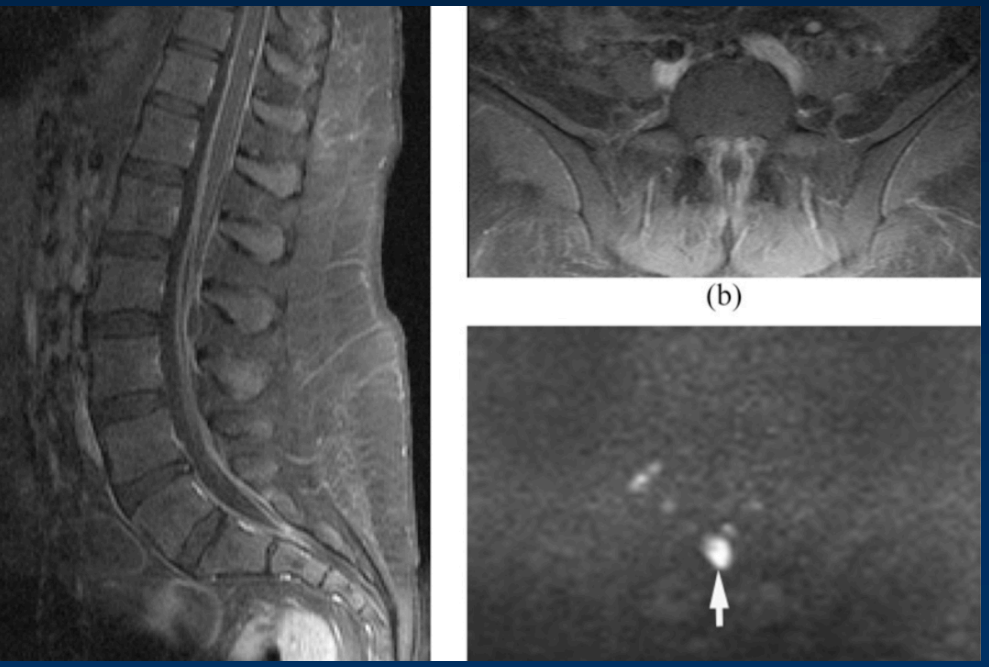

椎間板炎を伴う
硬膜外および腰椎感染

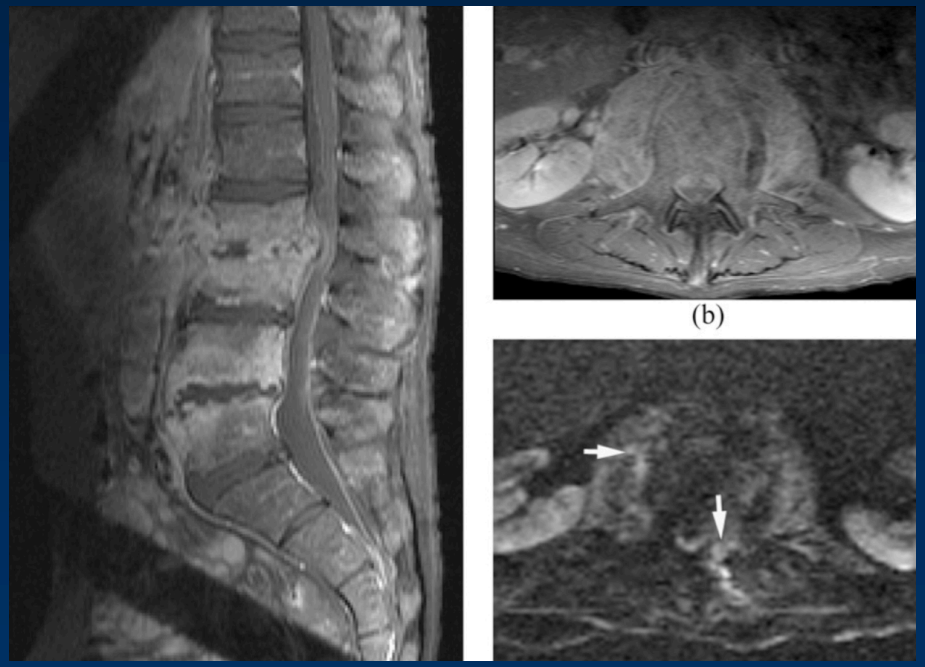

Moritani, T. *Br J Radiol;* 87:2014 0011

膿瘍が小さくても 膿瘍の広がりや多様性を クリアに描出

感染が疑われたら迷わず

DWI

治療方針やドレナージ部位の決定に有用

変性? or 感染?

T1

T2

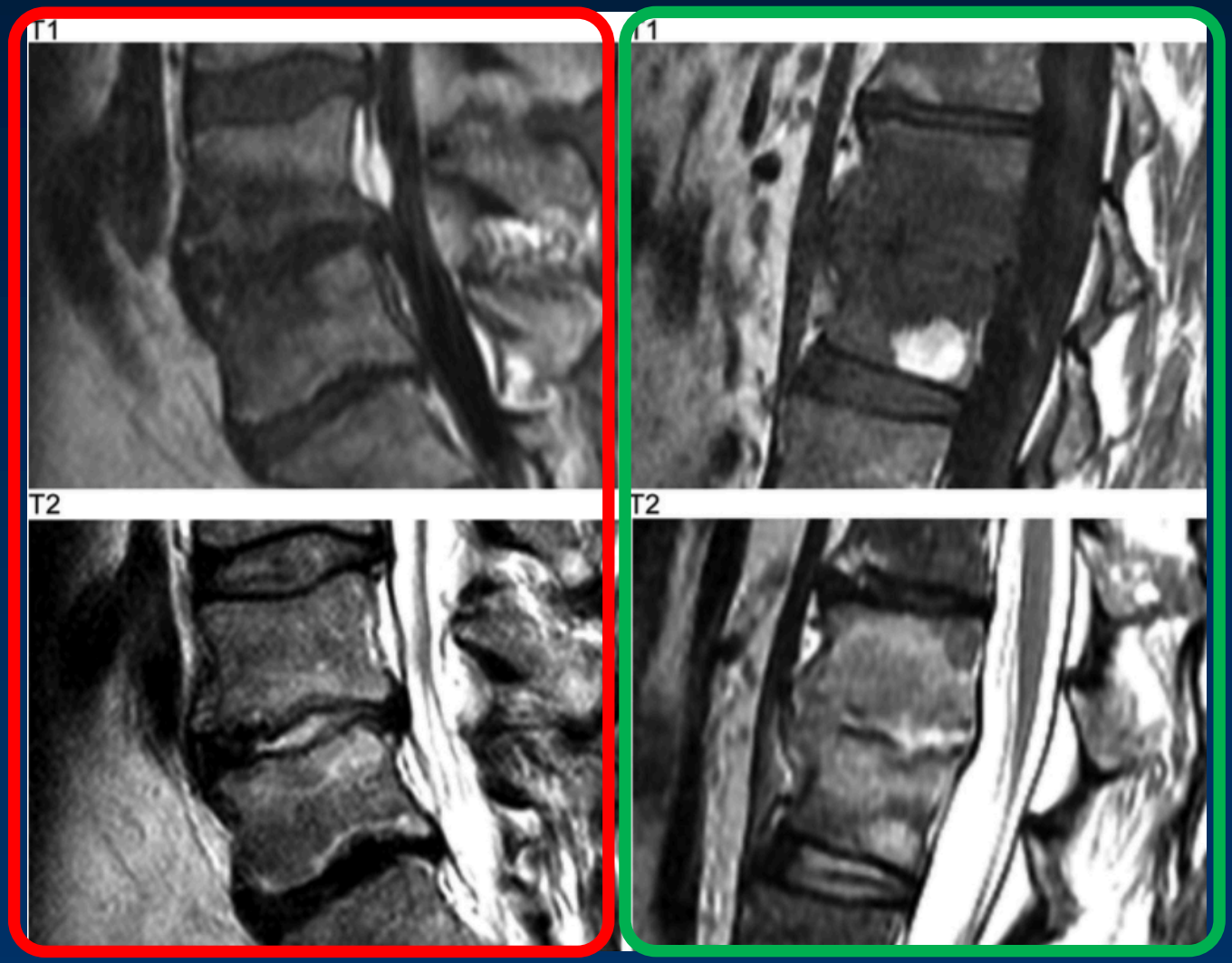

claw sign

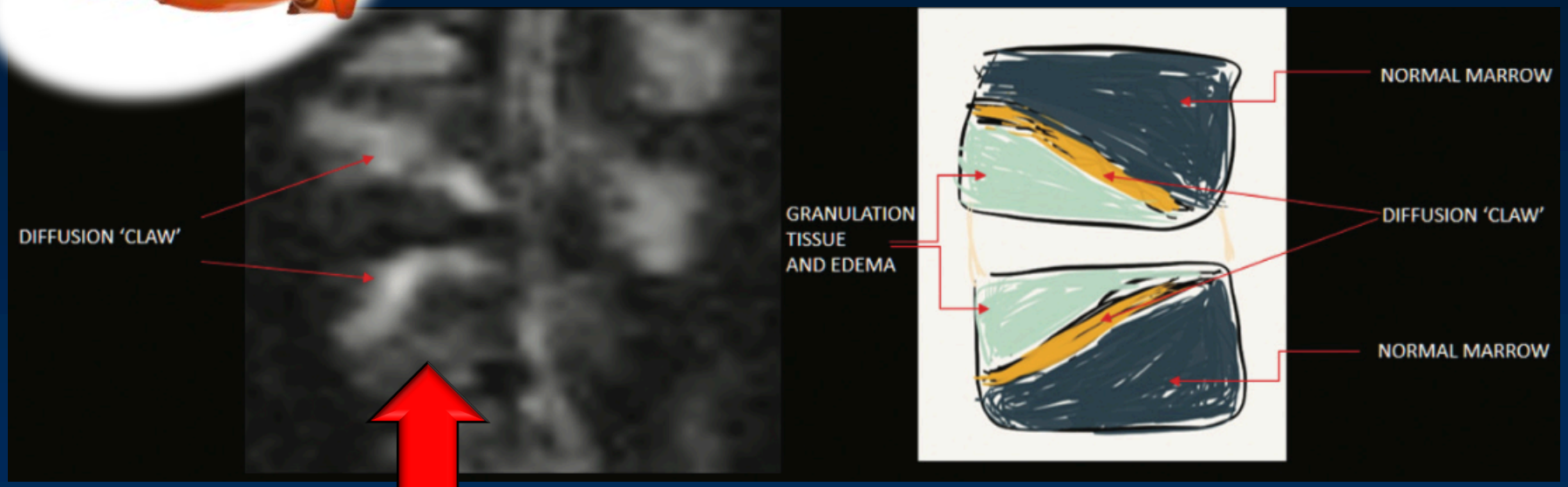

Patel KB, et al. AJNR. 2014 Aug;35(8):1647-52.

明瞭なclaw signがある場合，97%が
degenerative spondylosis

隣接する**椎体に沿った拡散高信号**
の場合(claw signなし)，93%が
椎間板炎や骨髄炎

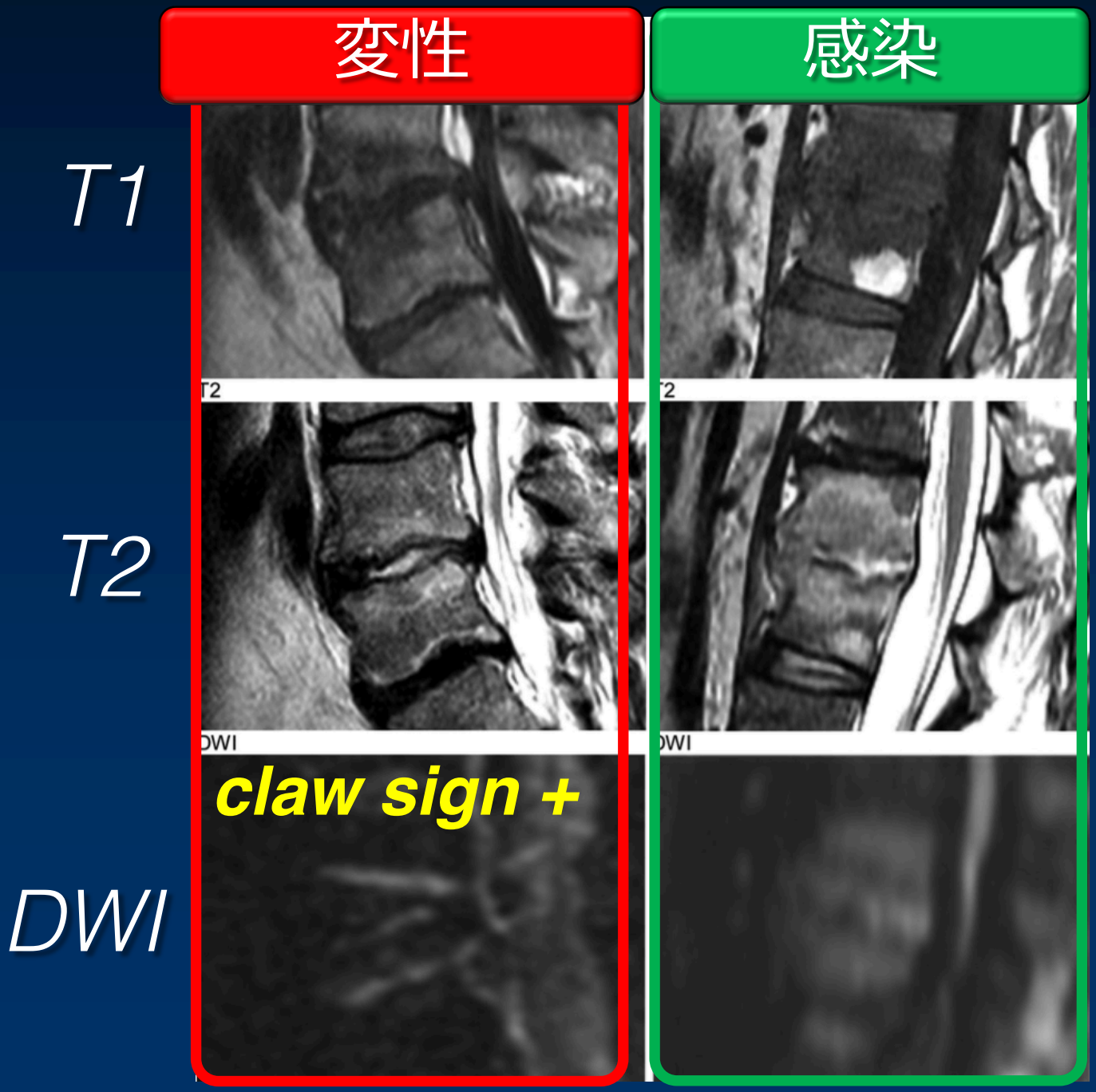
変性
感染
T1
T2
DWI
claw sign +

感染はADC値が上昇

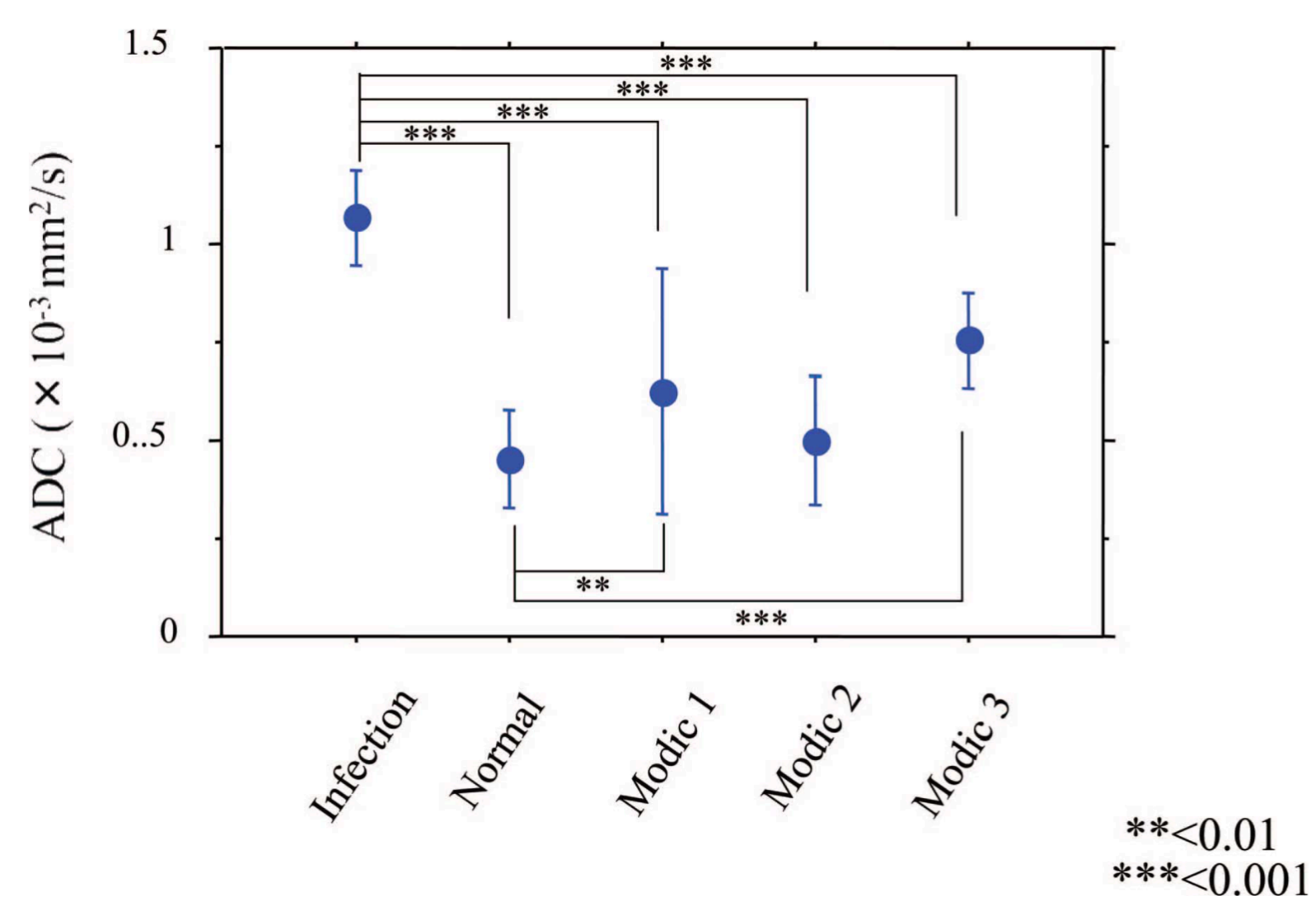

Eguchi Y, et al. *SPINE* 2011 Volume 36, Number 3, p198–202

Contents

パラメータを見直しませんか？

断面&撮像法を見直しませんか？

見たいものを理解，脂肪抑制とDWIの活用

3D撮像を見直しませんか？

圧縮センシング (CS) の恩恵

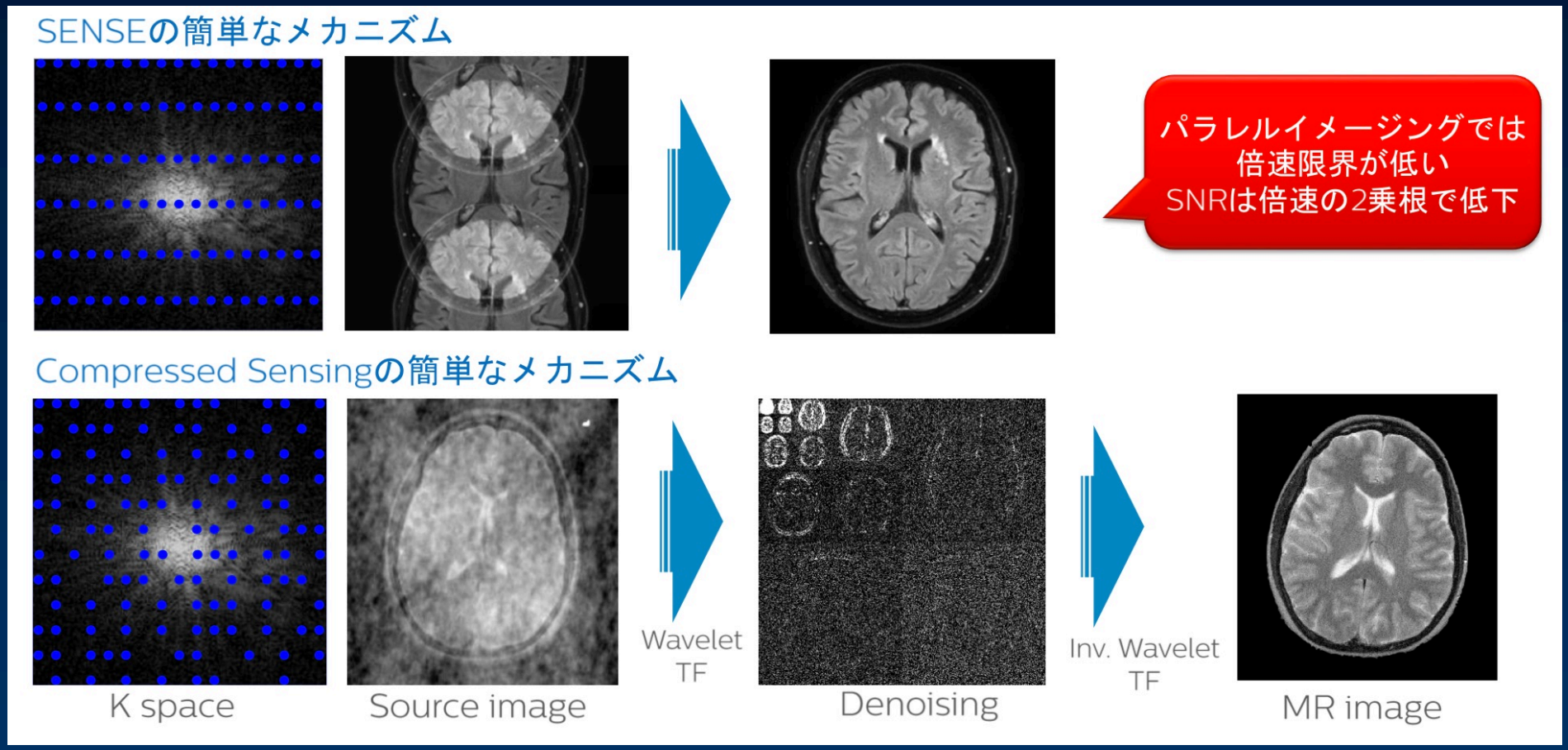

3DとCSは 相性抜群

高倍速(5-6倍)に設定可能

脊柱管狭窄症 × 3D T2-VISTA

5:14 SENSE 2.0

2:30 CS 6.0

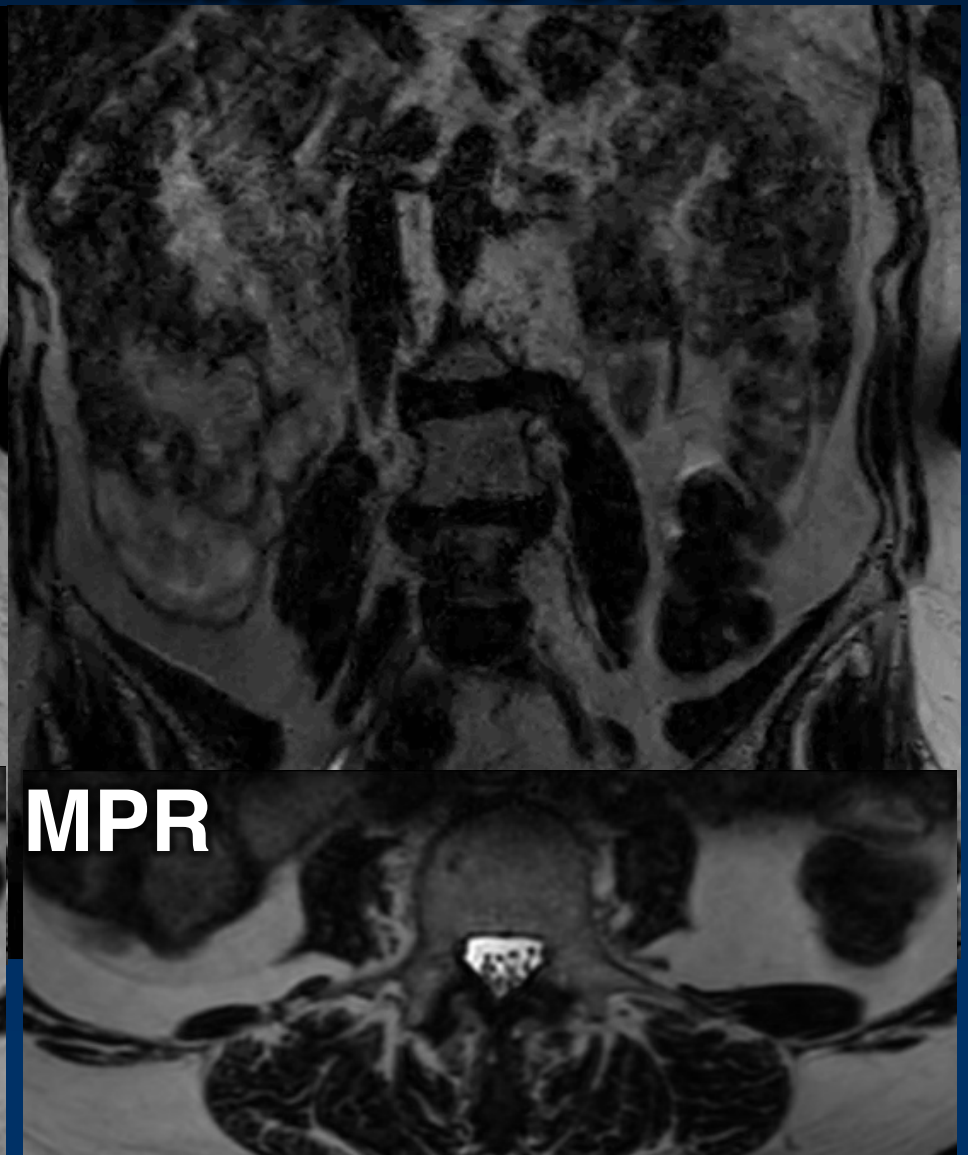

椎間孔狭窄 × 3D T2-VISTA

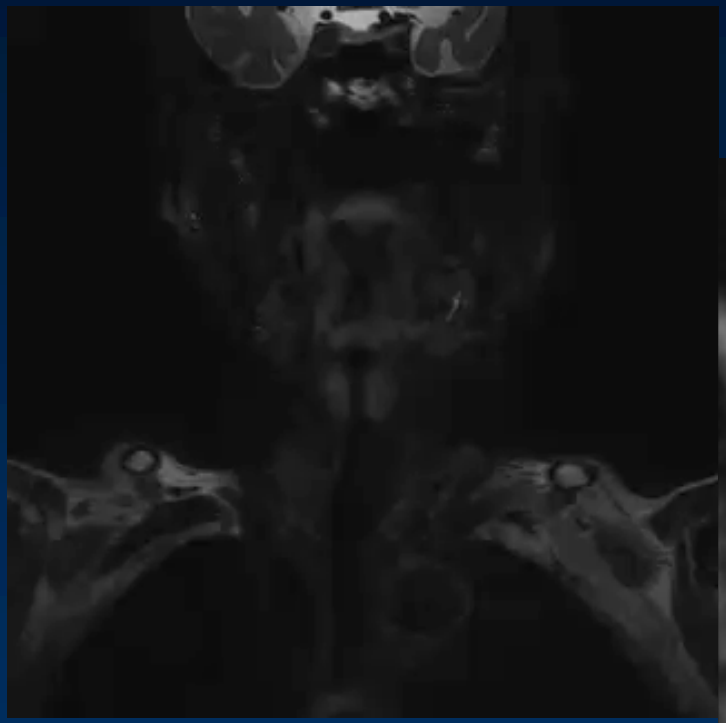

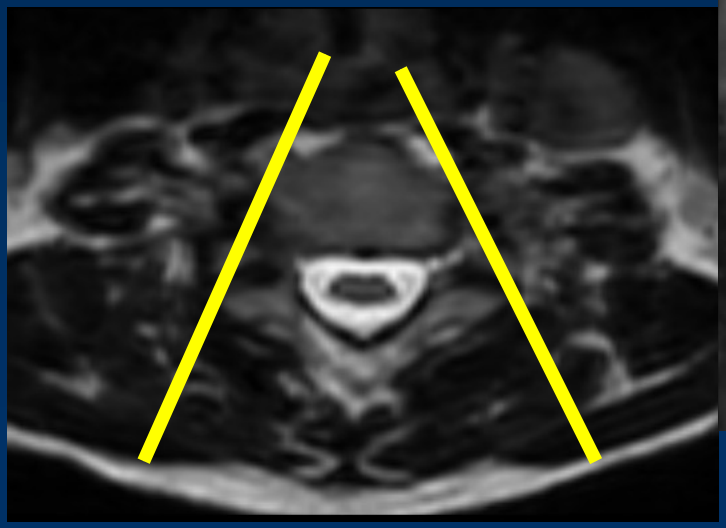

MPR
oblique Rt

MPR
oblique Lt

髄液漏疑い × 3D T2-VISTA

T2

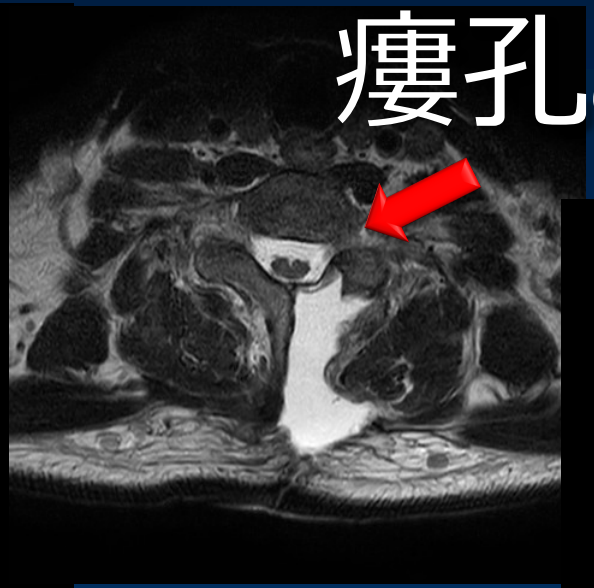

瘻孔ある？

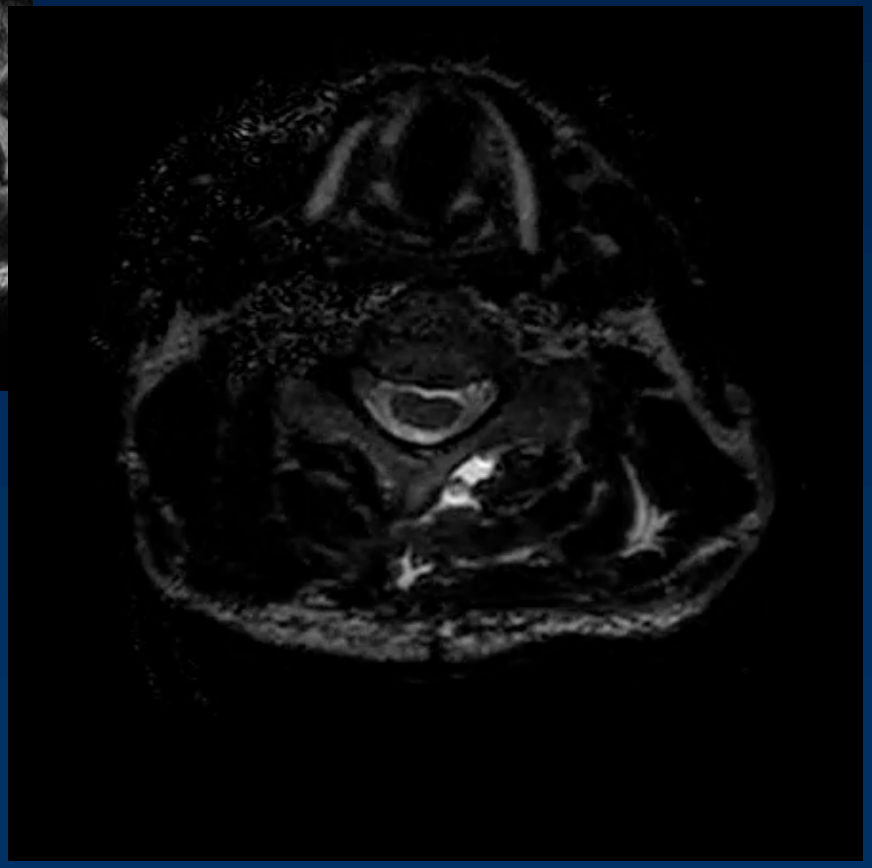

脊椎分離症 × 3D STIR-VISTA

椎弓根部に発生する疲労骨折（骨髄異常信号）を
急性期に見つけて治療すれば骨癒合率90%

Sairyo.K, *J Neurosurg Spine*. 2012

CT

3D STIR tra

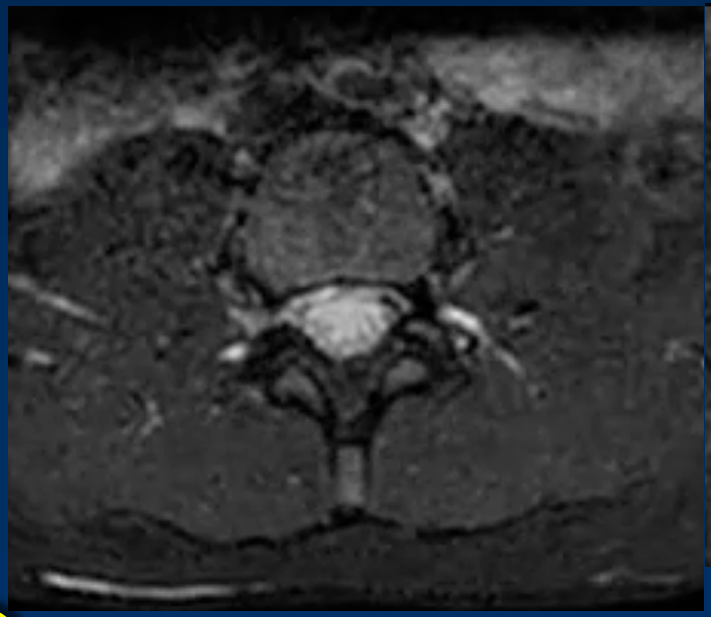

MPR cor

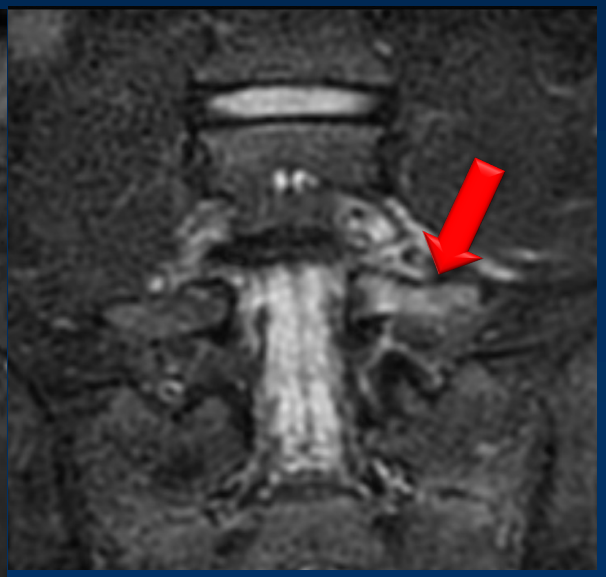

3D撮像により任意断面で再構成

脊椎分離症の判断は axialで

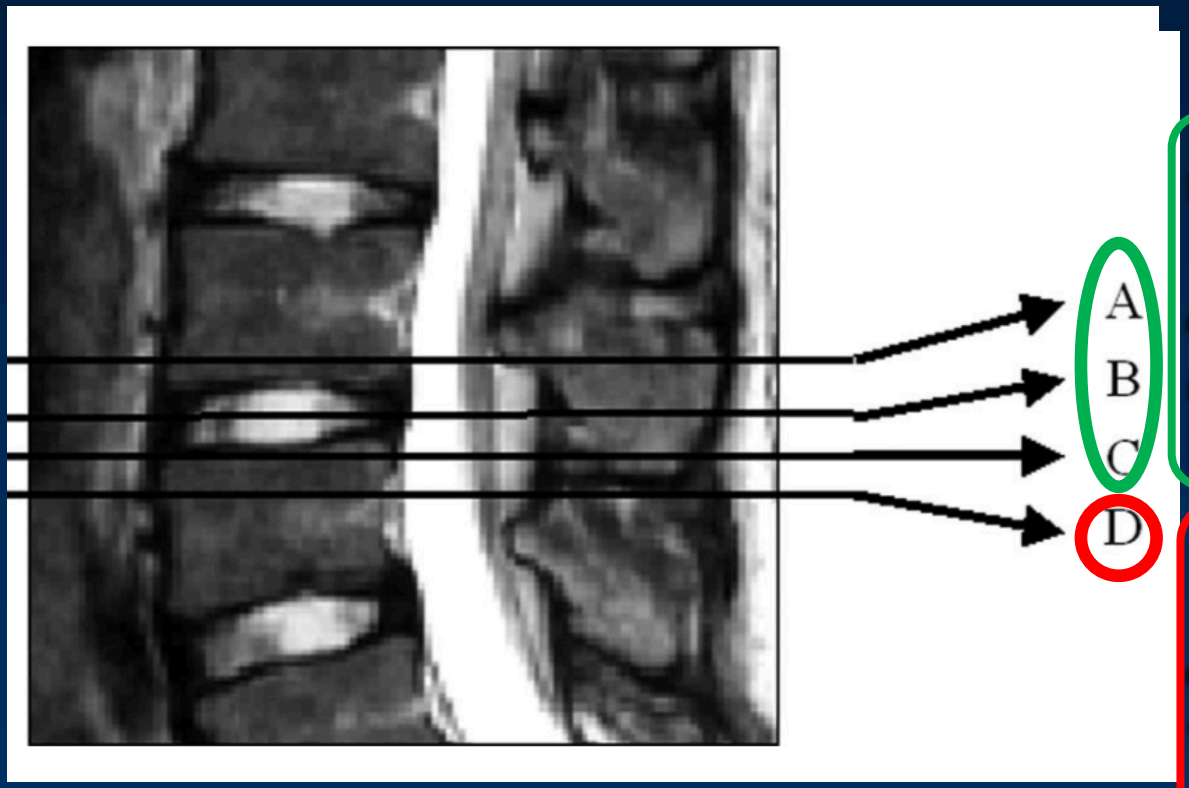

Sairyo, K. *SPINE* Volume 31, p 206 –211

骨端輪骨折,
ヘルニア化髄核
診断用

＋α
分離症
早期診断用

椎間関節炎× 3D STIR-VISTA

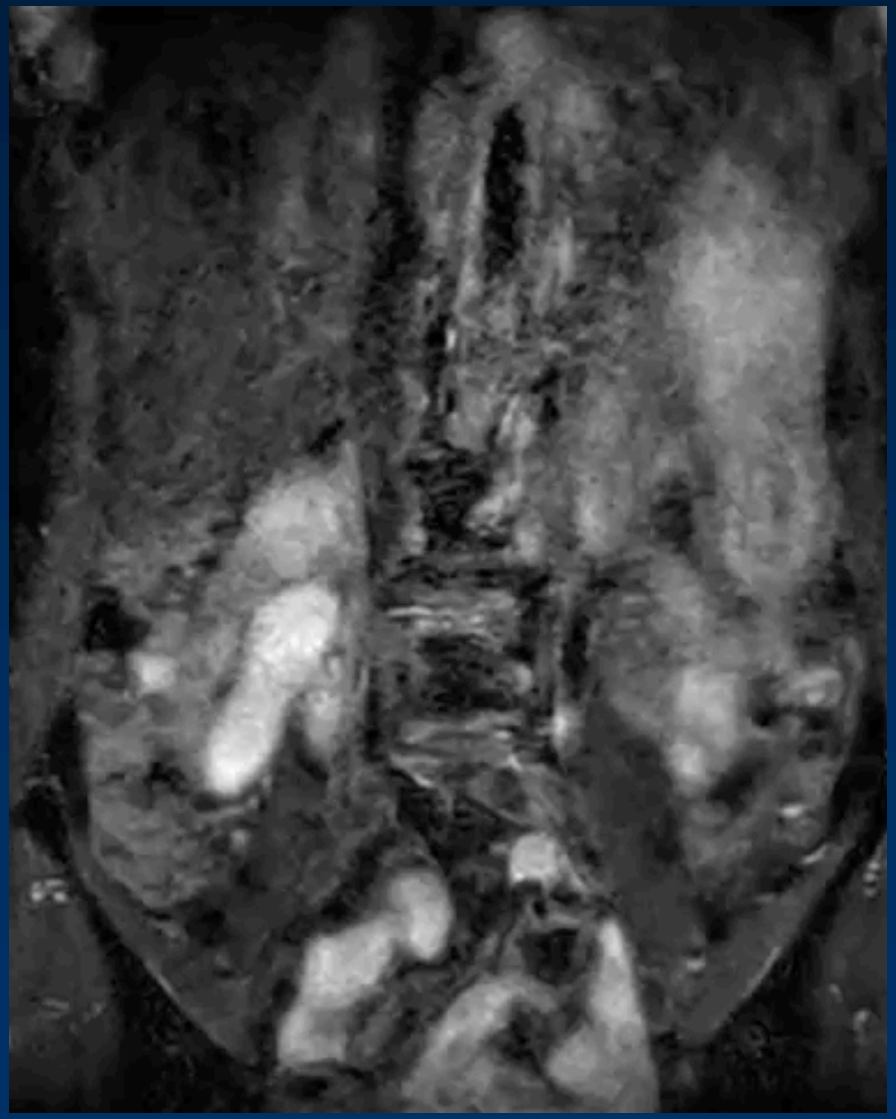

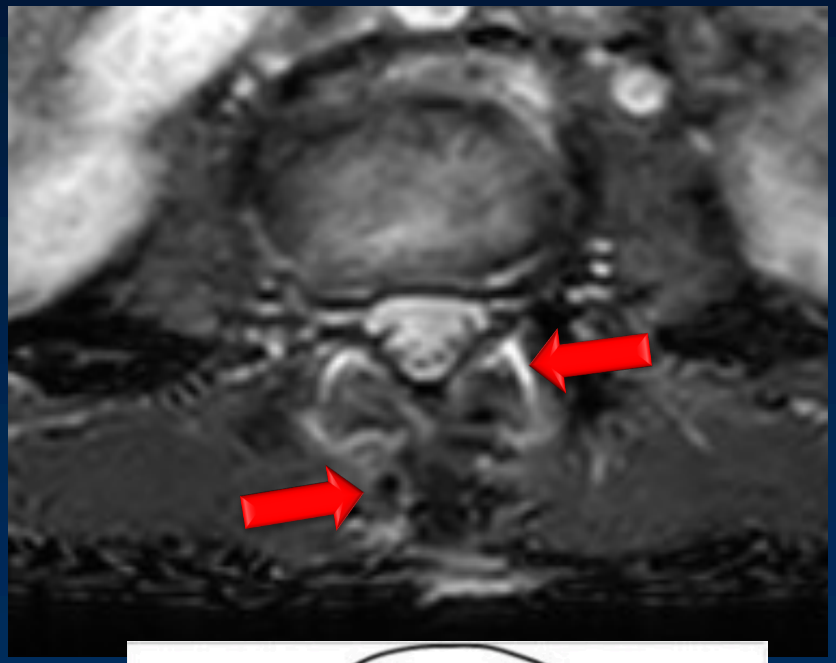

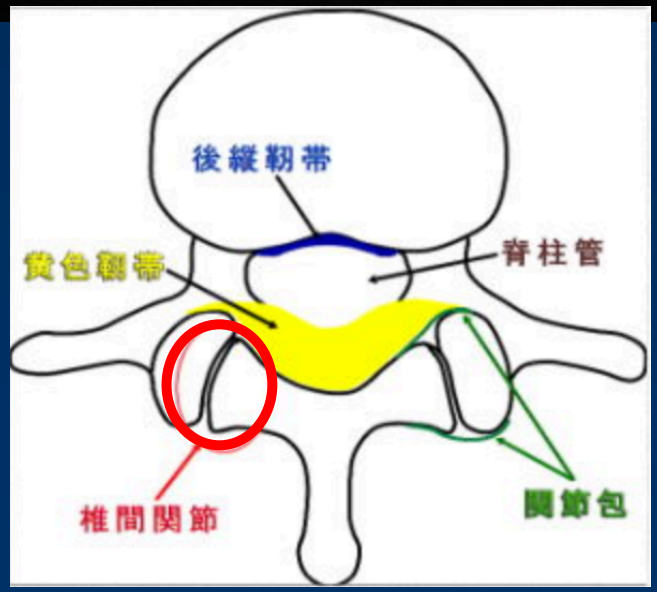

神経根の観察していますか？

DESS

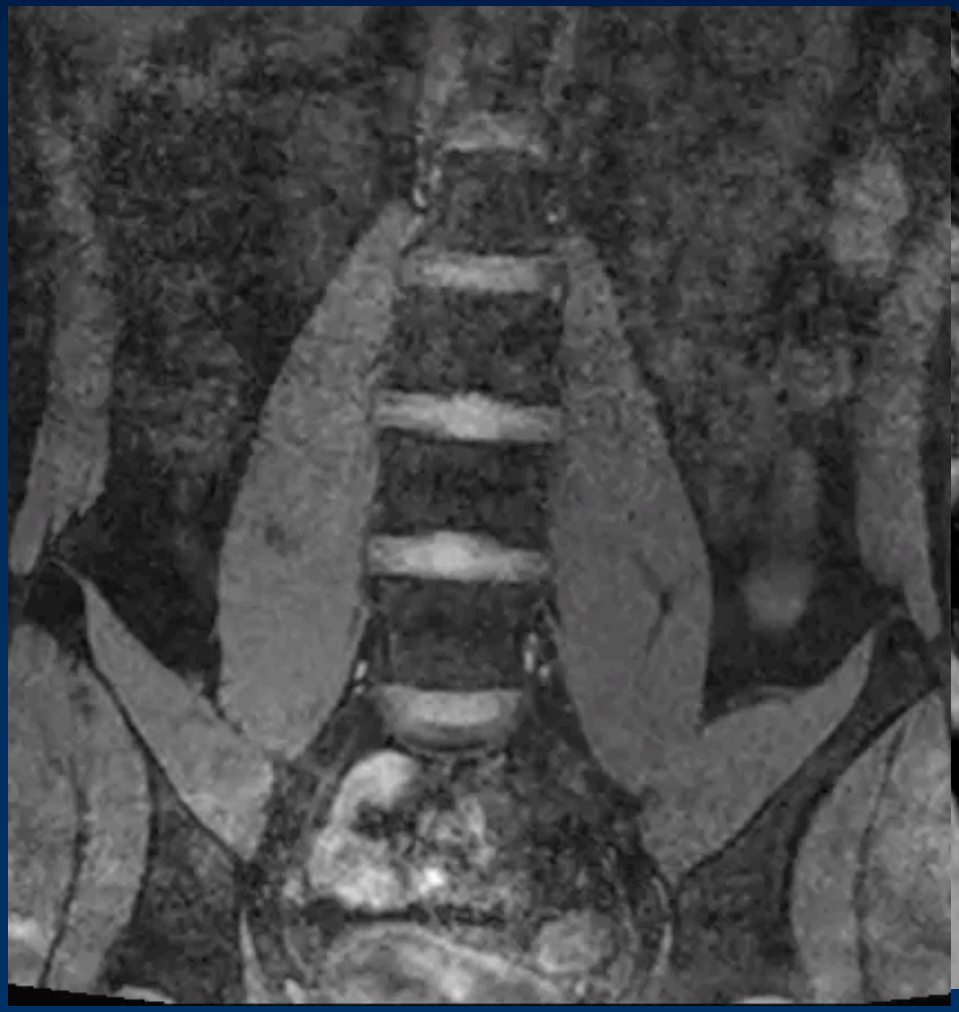

PROSET

3D balanced-SSFP (GE: cosmic)

T2 sag

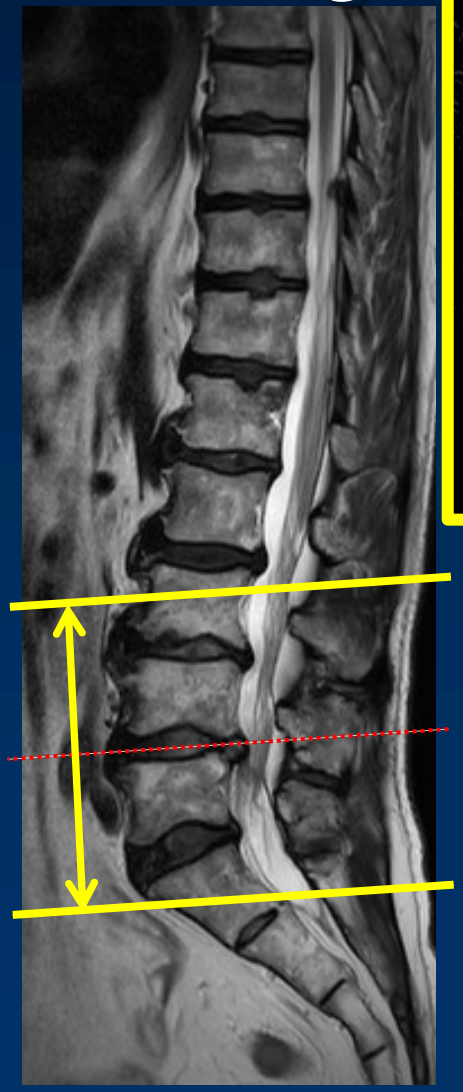

MPR cor

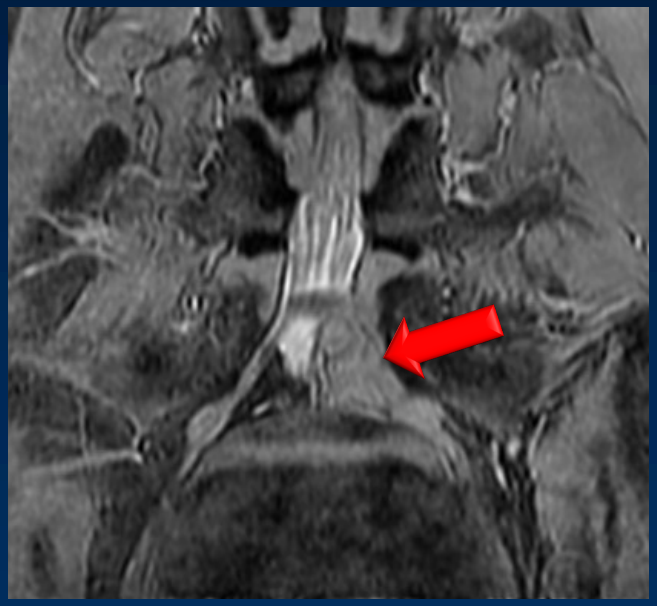

T2 axi

FA 40°
low-high
radial

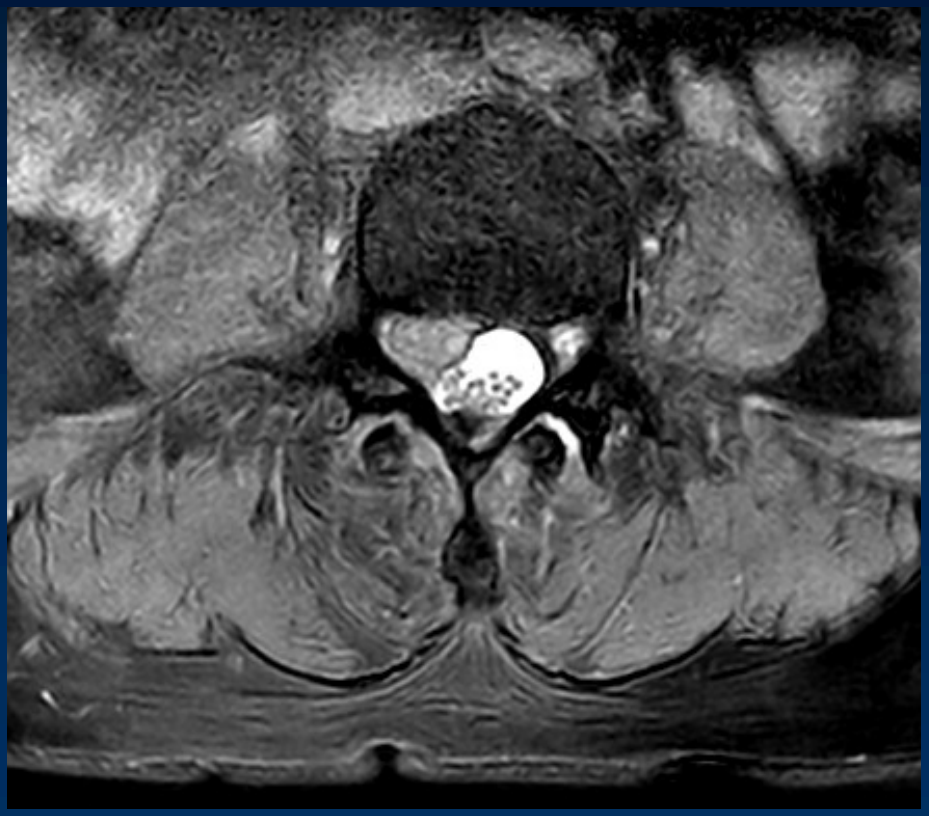

脊髄神経が圧排されている**高さ**と**程度**がわかりやすい

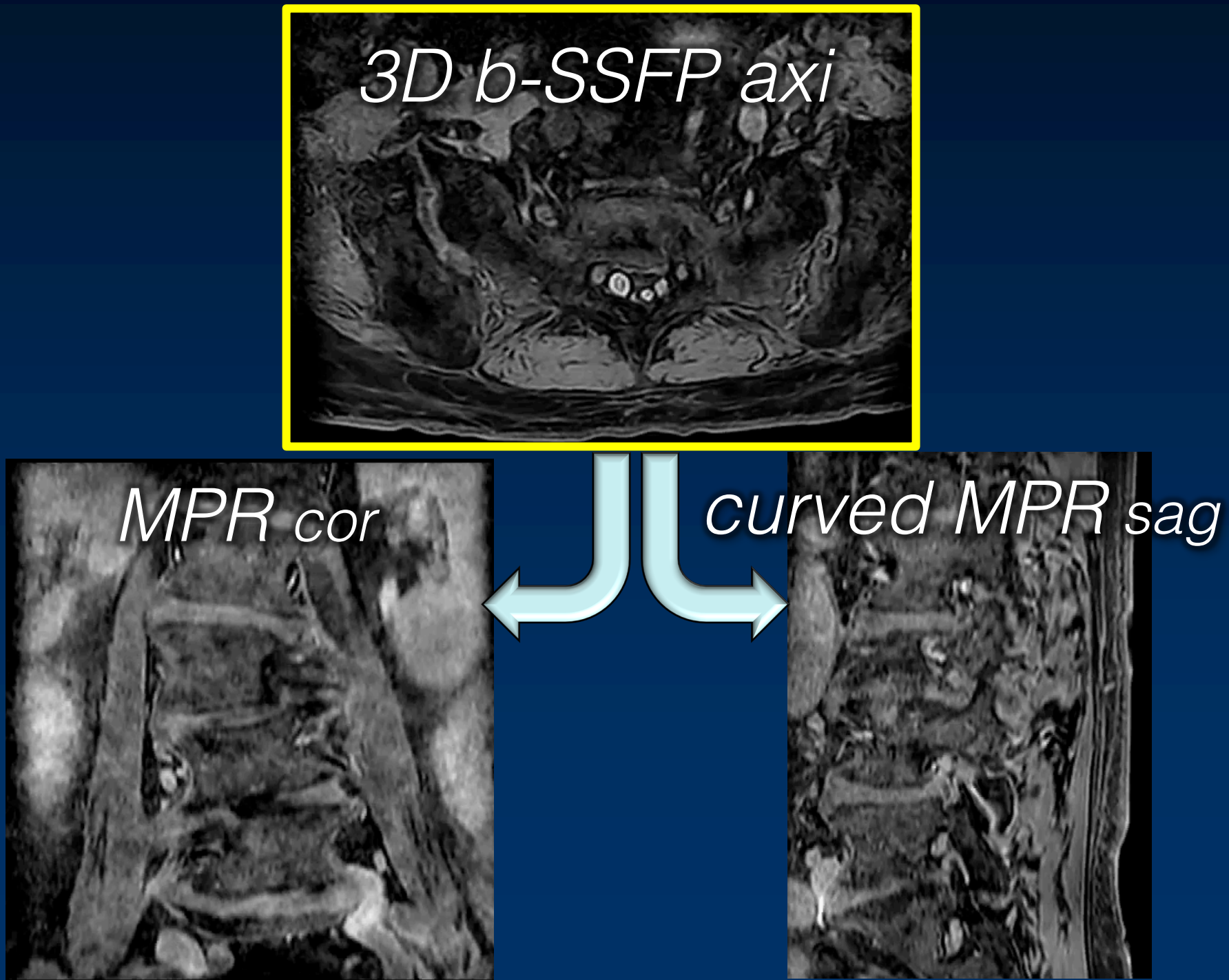
3D b-SSFP axi
MPR cor
curved MPR sag

神経根観察における異常所見のポイント

1. 神経根の走行異常（横走化）
2. 後根神経節の不明瞭化
3. 脊髄神経の絞扼
4. 脊髄神経の腫脹
5. 神経根の奇形

1. 神経根の走行異常（横走化）
3. 脊髄神経の絞扼
4. 脊髄神経の腫脹

MPR 3D b-SSFP

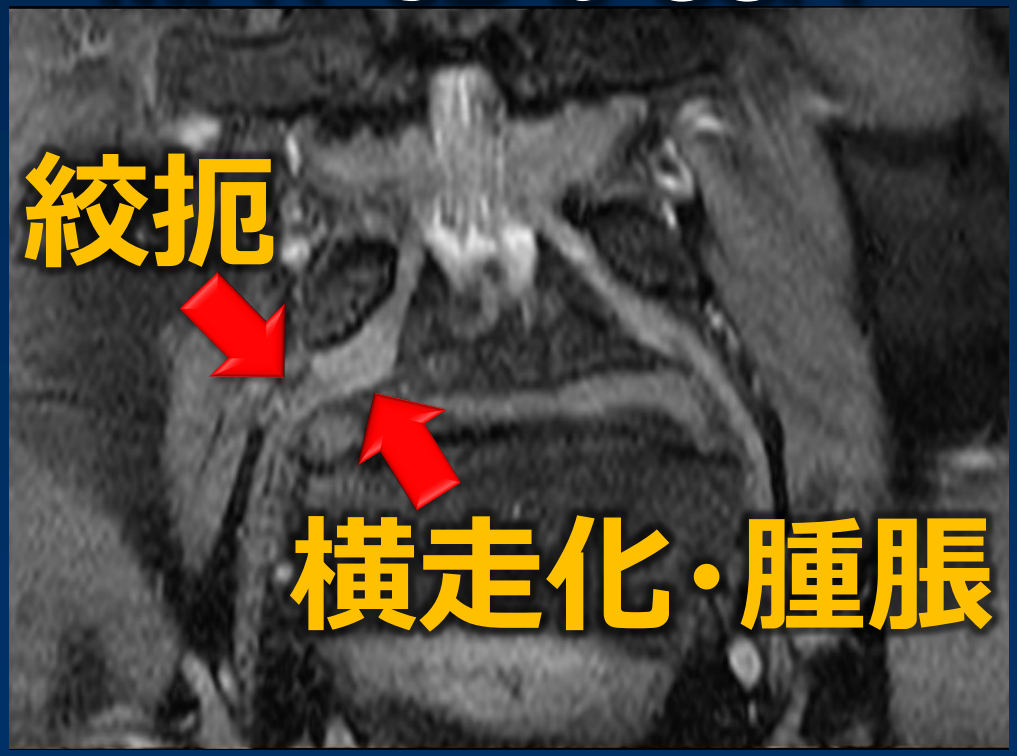

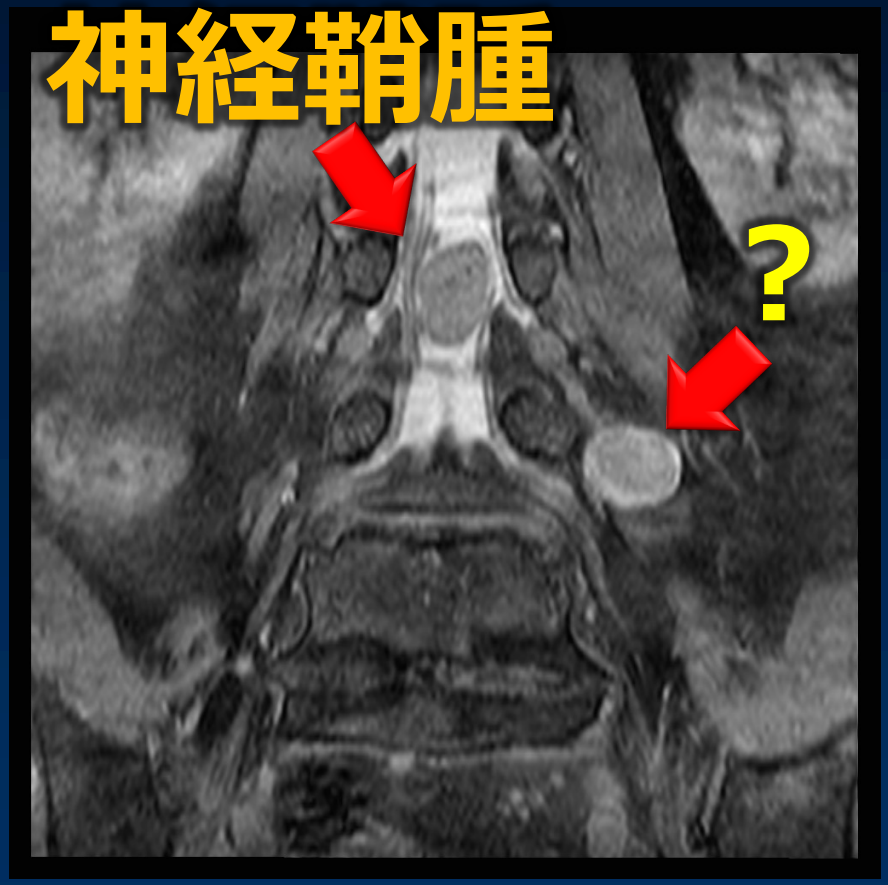

連続したデータのため，**周囲組織との位置関係**がわかりやすい

まとめ

パラメータを見直しませんか？

アーチファクトの攻略，画質向上の意欲

断面&撮像法を見直しませんか？

見たいものを理解，脂肪抑制とDWIの活用

3D撮像を見直しませんか？

3D撮像の実用例，ルーチン化へ

ありがとうございました！

あなたにぴったりの検査がきっとみつかる

検査見直し本舗

sakai@tkmedical.jp

--- 謝辞 ---

フィリップス・ジャパン　米山 正己様
国保旭中央病院　寺門 真吾様
東千葉メディカルセンター　村山 大知様
嶋川 友里絵様