第38回　神奈川MRI技術研究会

流れを利用した MRIの基礎

そして応用

東海大学医学部付属部病院
高野　晋

血液の流れ

Time of flight MR Angiography

3D variable refocusing flip angle FSE

脳脊髄液の流れ

Phase contrast

Time-SLIP

iMSDE

血液の流れ

Time of flight MR Angiography

3D variable refocusing flip angle FSE

脳脊髄液の流れ

Phase contrast

Time-SLIP

iMSDE

Time of flight MR Angiography

(TOF MRA)

ボランティア撮影以外の画像は，掲載を伏せています．

Spin echo法

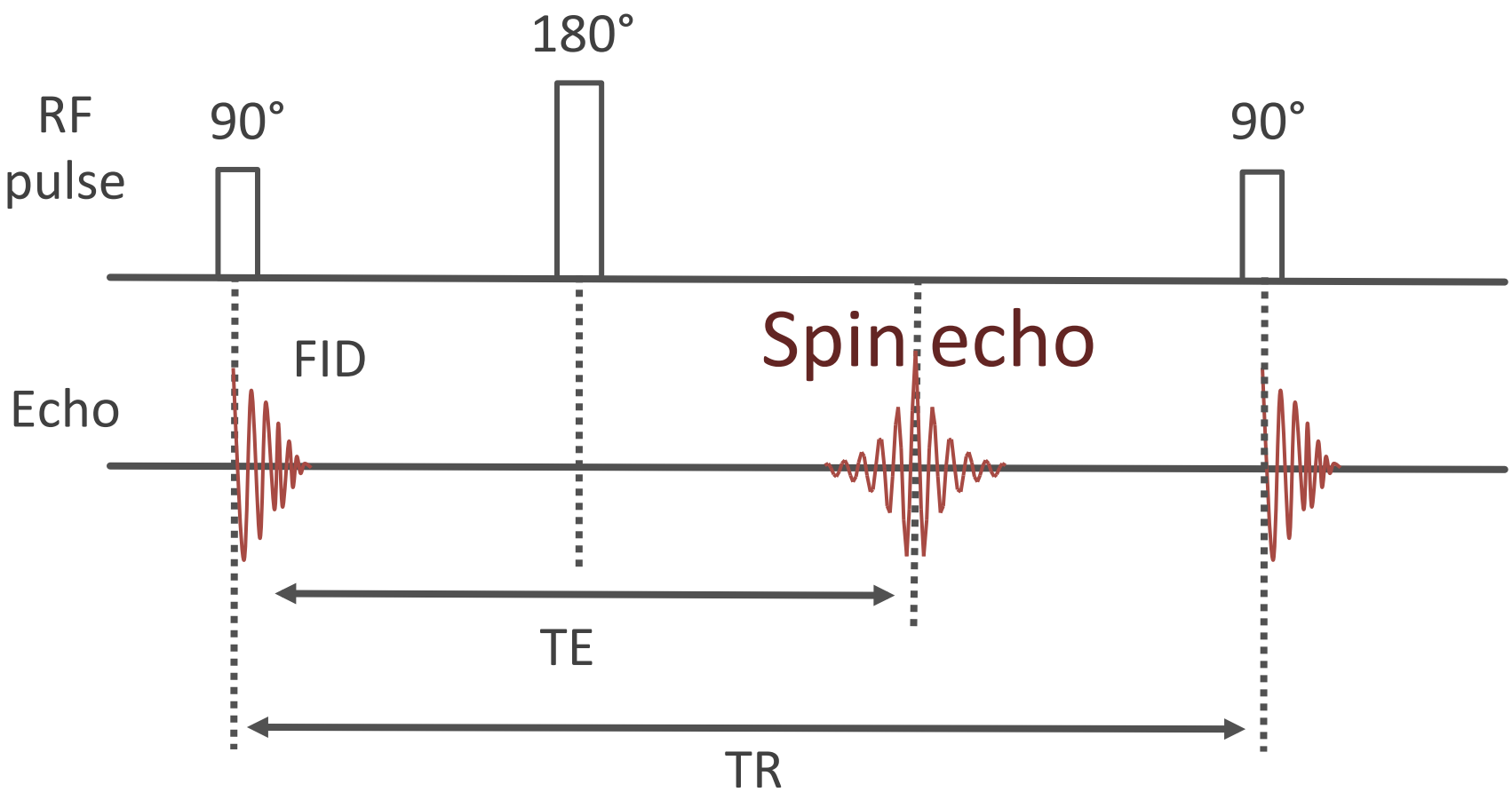

Spin echo法

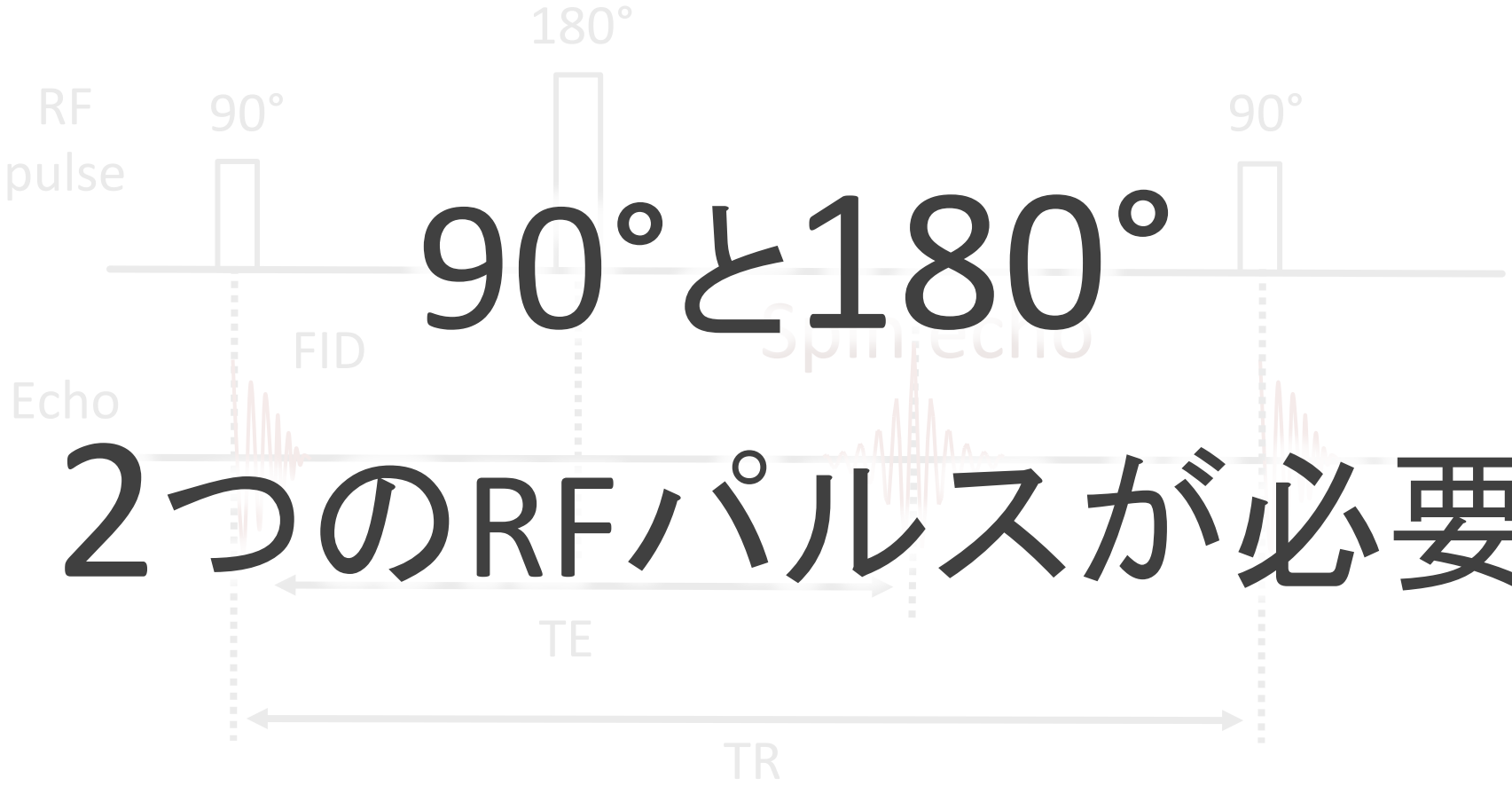

90°と180°

2つのRFパルスが必要

Spin echo法

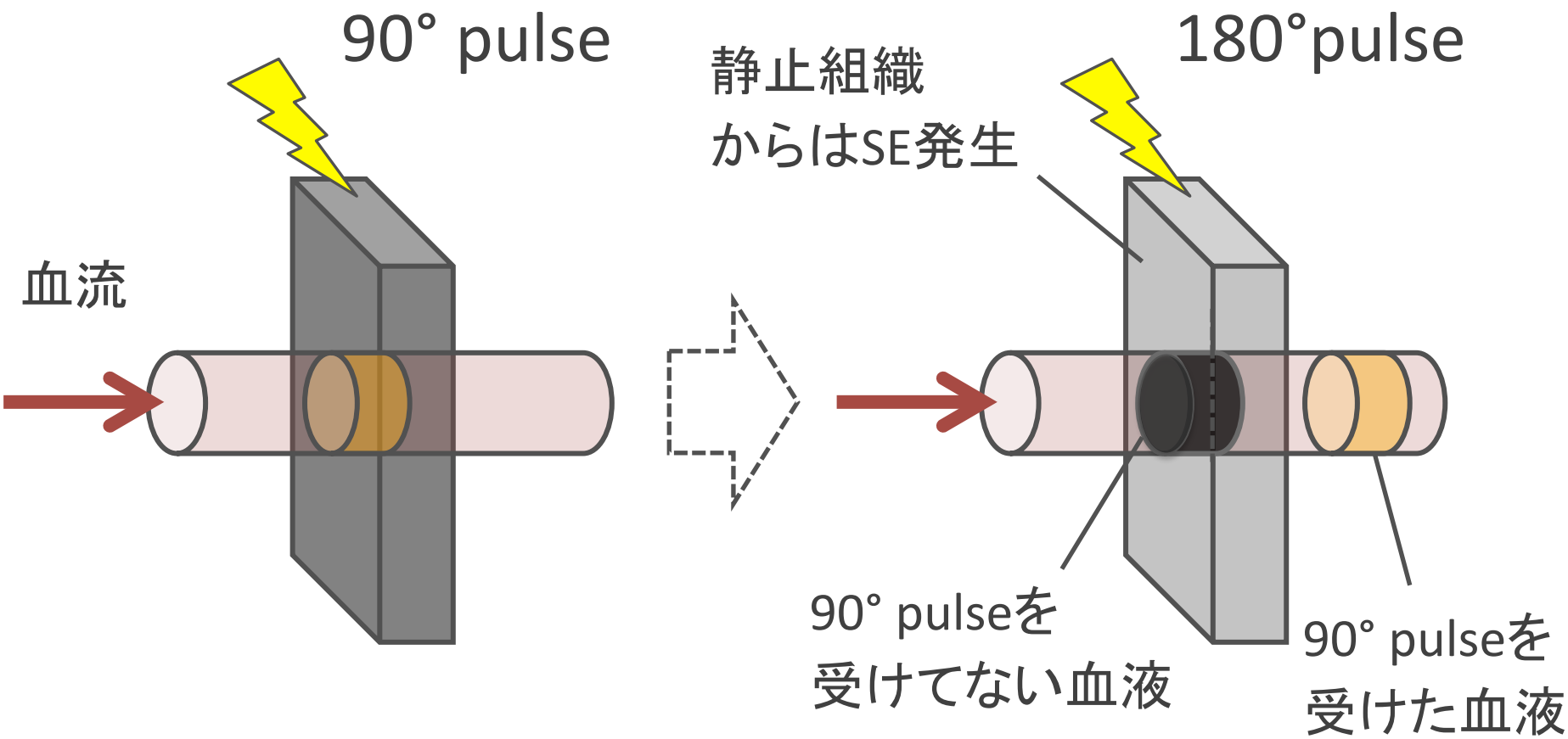
90° pulse
180°pulse
静止組織
からはSE発生
血流
90° pulseを
受けてない血液
90° pulseを
受けた血液

Spin echo法

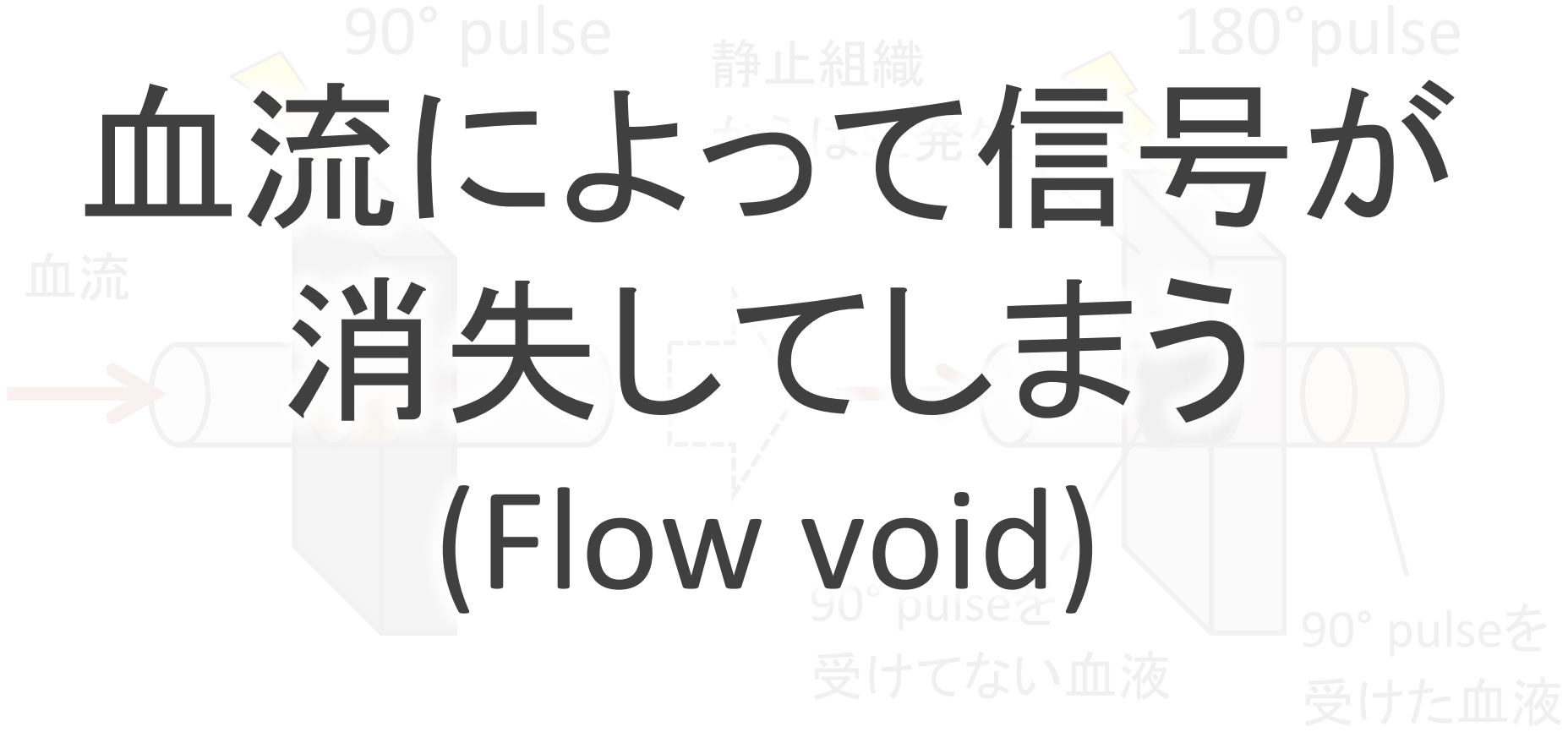

血流によって信号が
消失してしまう
(Flow void)

Gradient echo法

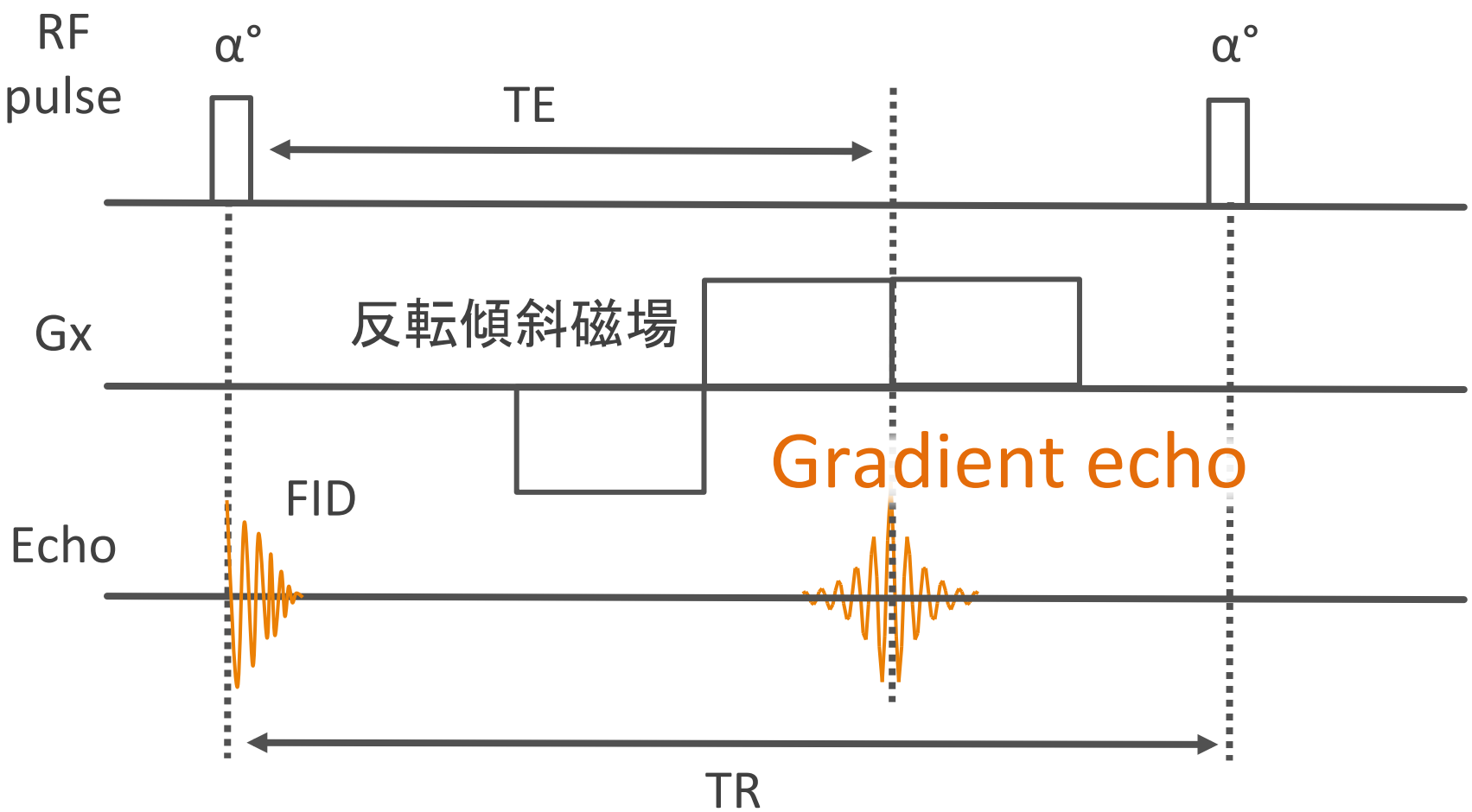

Gradient echo法

RFパルスを１度
受ければ反転傾斜磁場
により信号が得られる

Gradient echo法

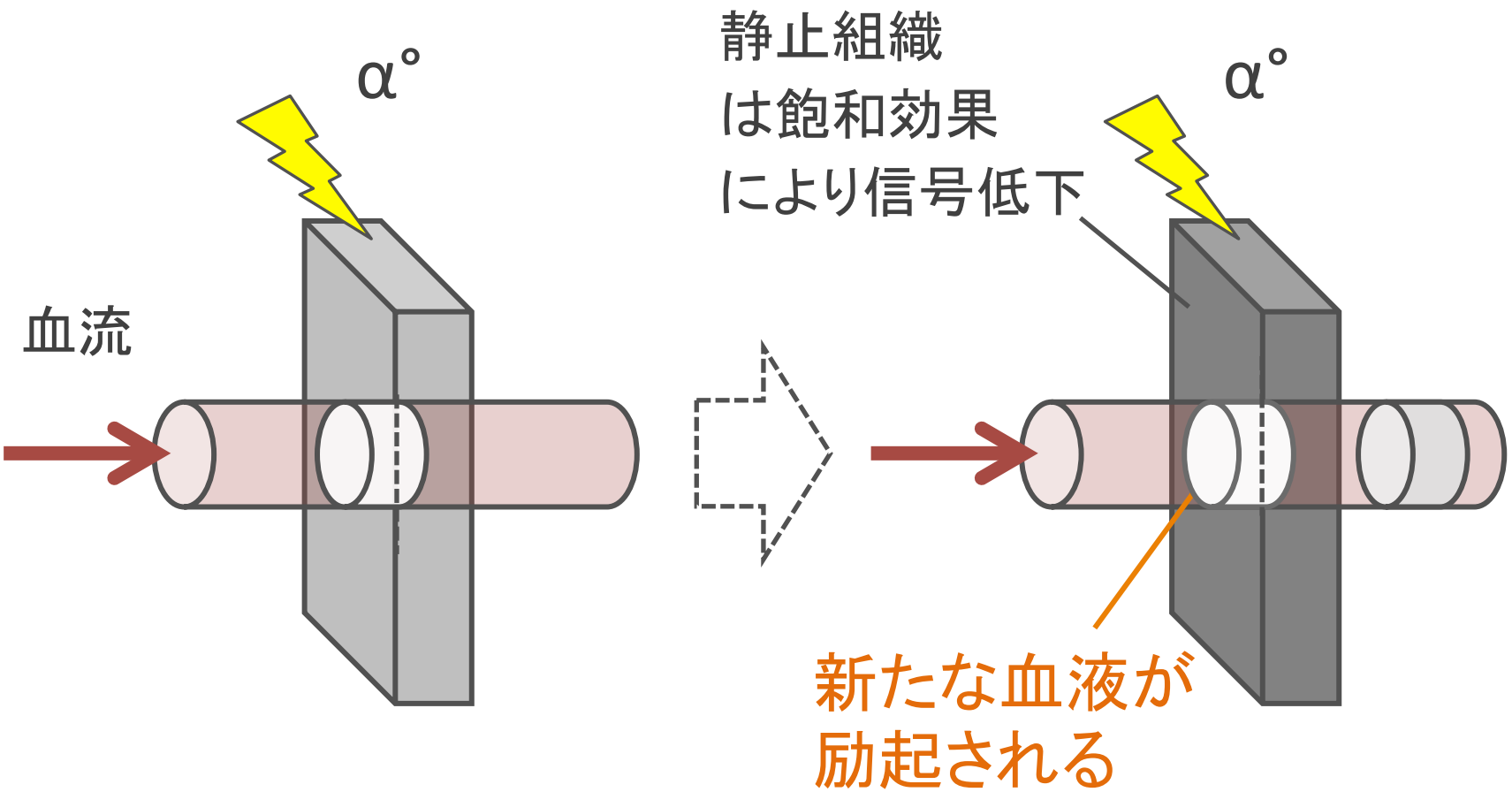

Gradient echo法

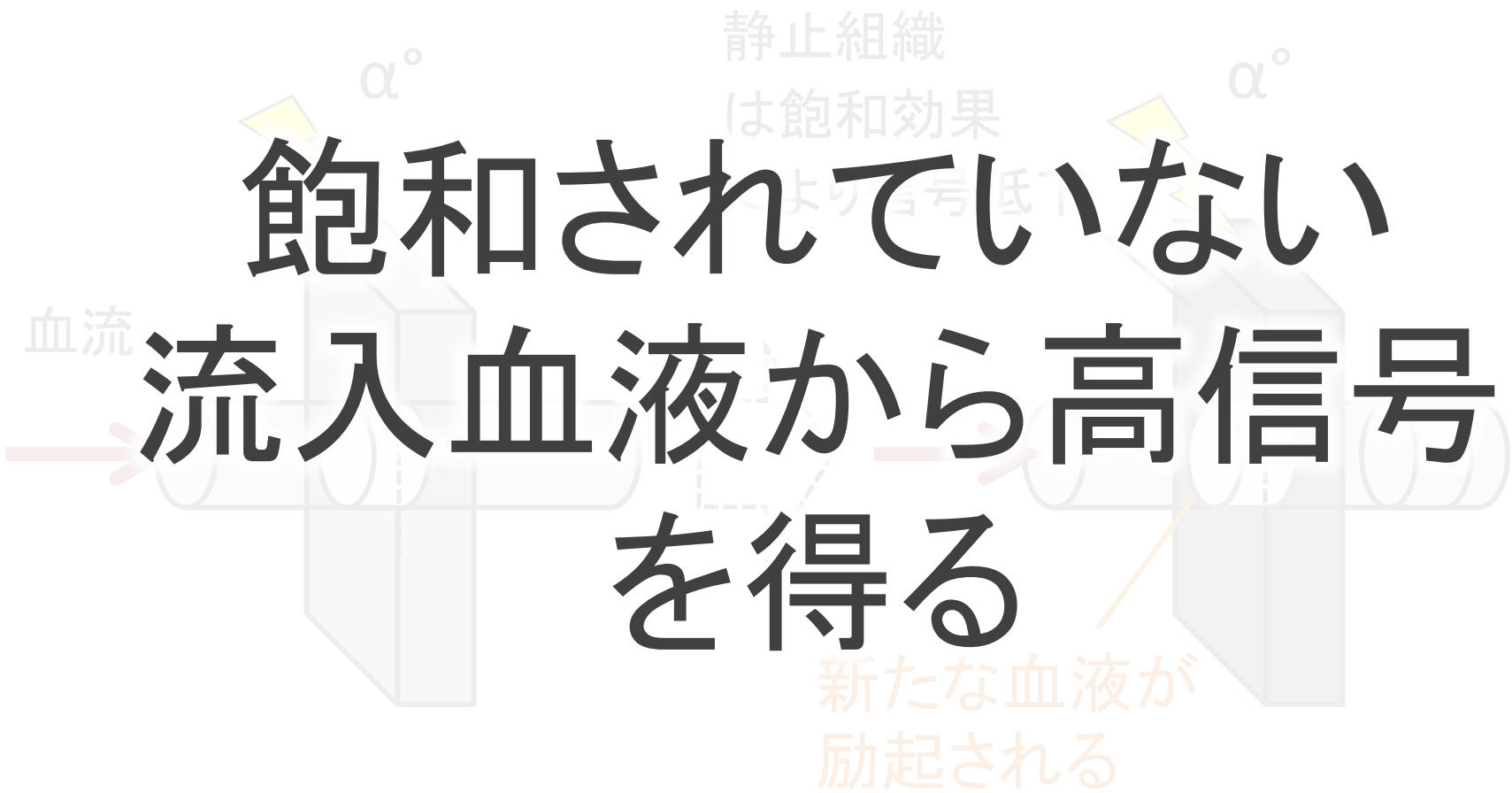

飽和されていない
流入血液から高信号
を得る

流入効果

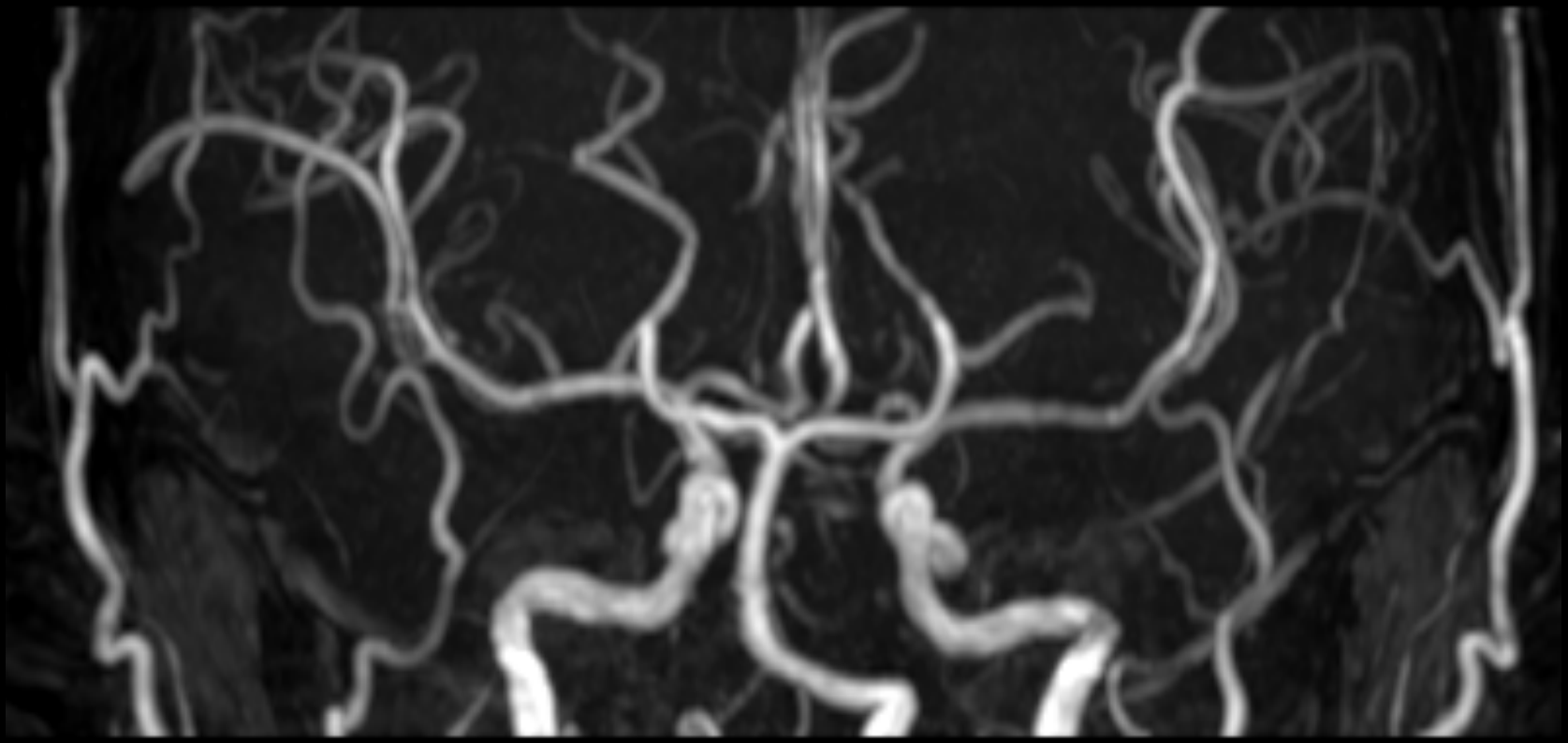

ボランティア撮影以外の画像は，掲載を伏せています．

き
（距離）

は
（速さ）

じ
（時間）

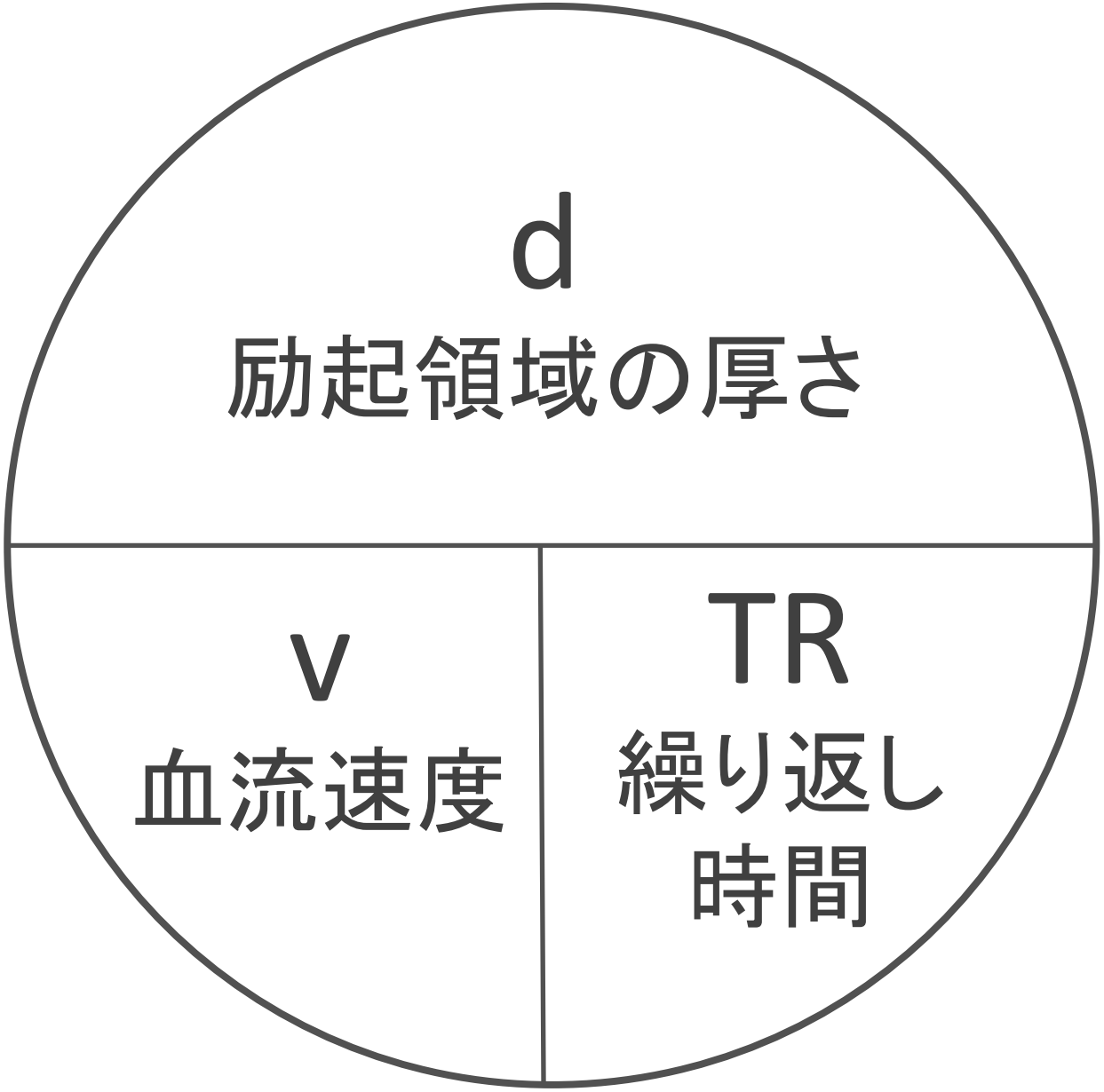
d
励起領域の厚さ
v
血流速度
TR
繰り返し
時間

v = 0

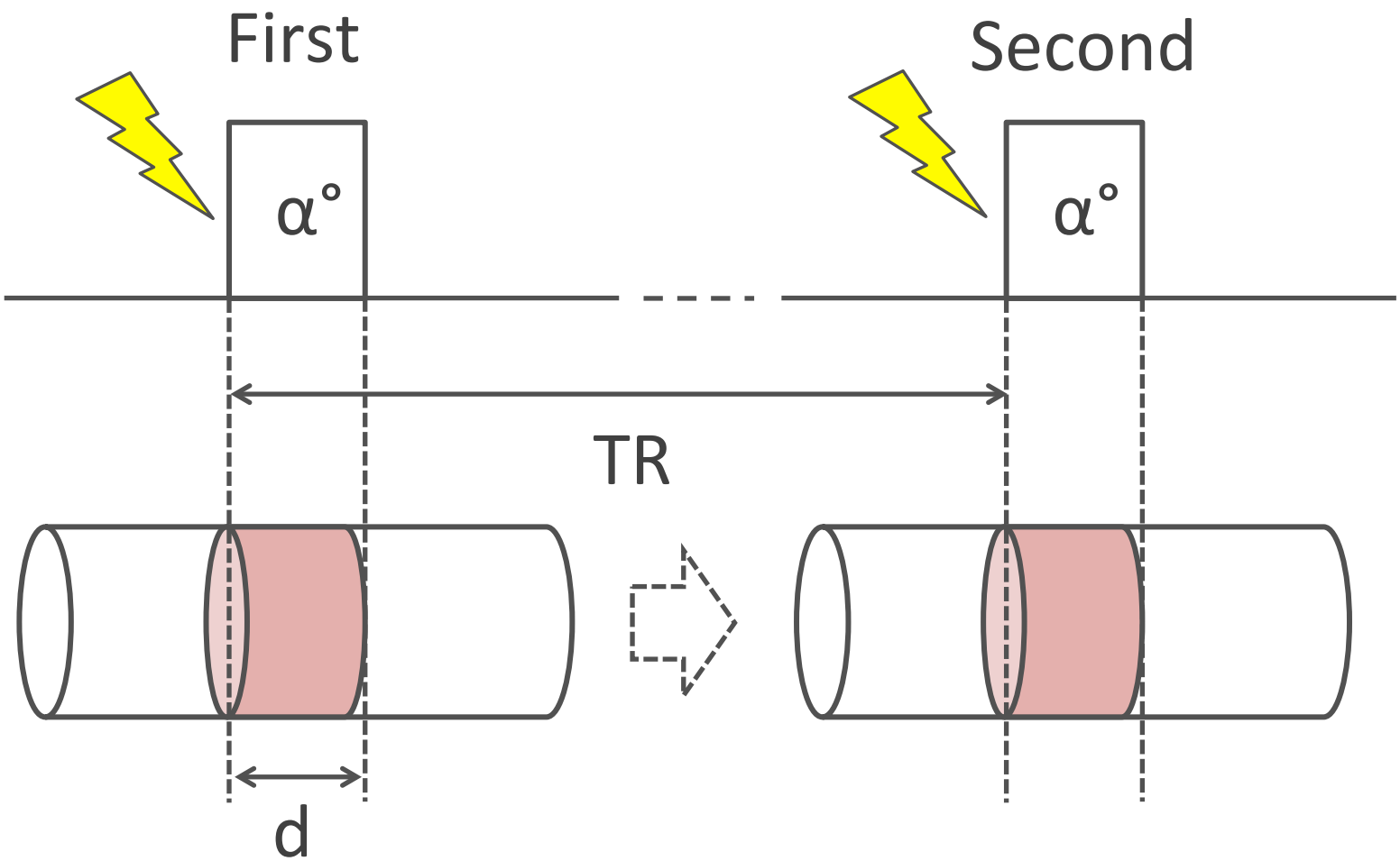

v < d/TR

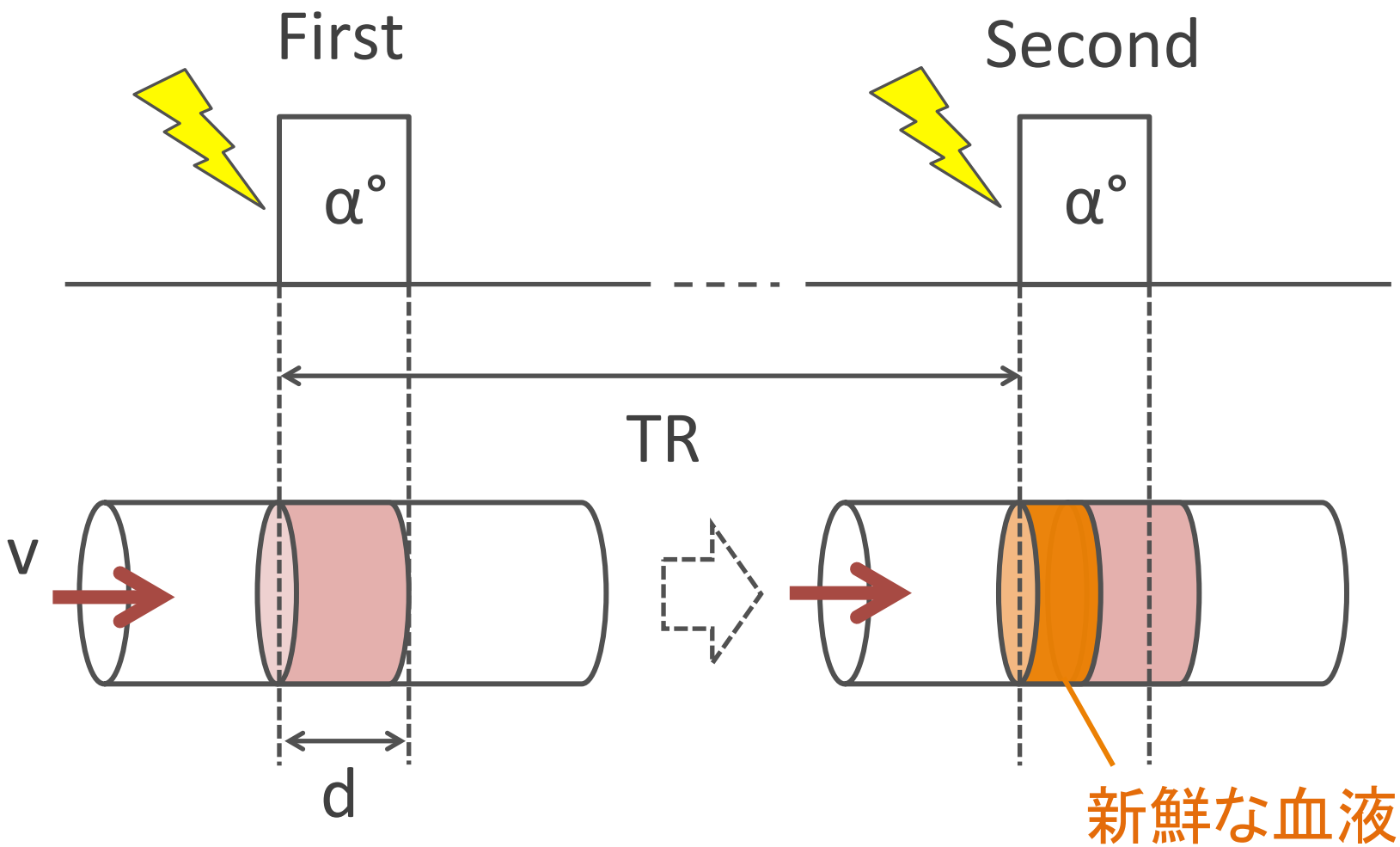

$v \geqq d/TR$

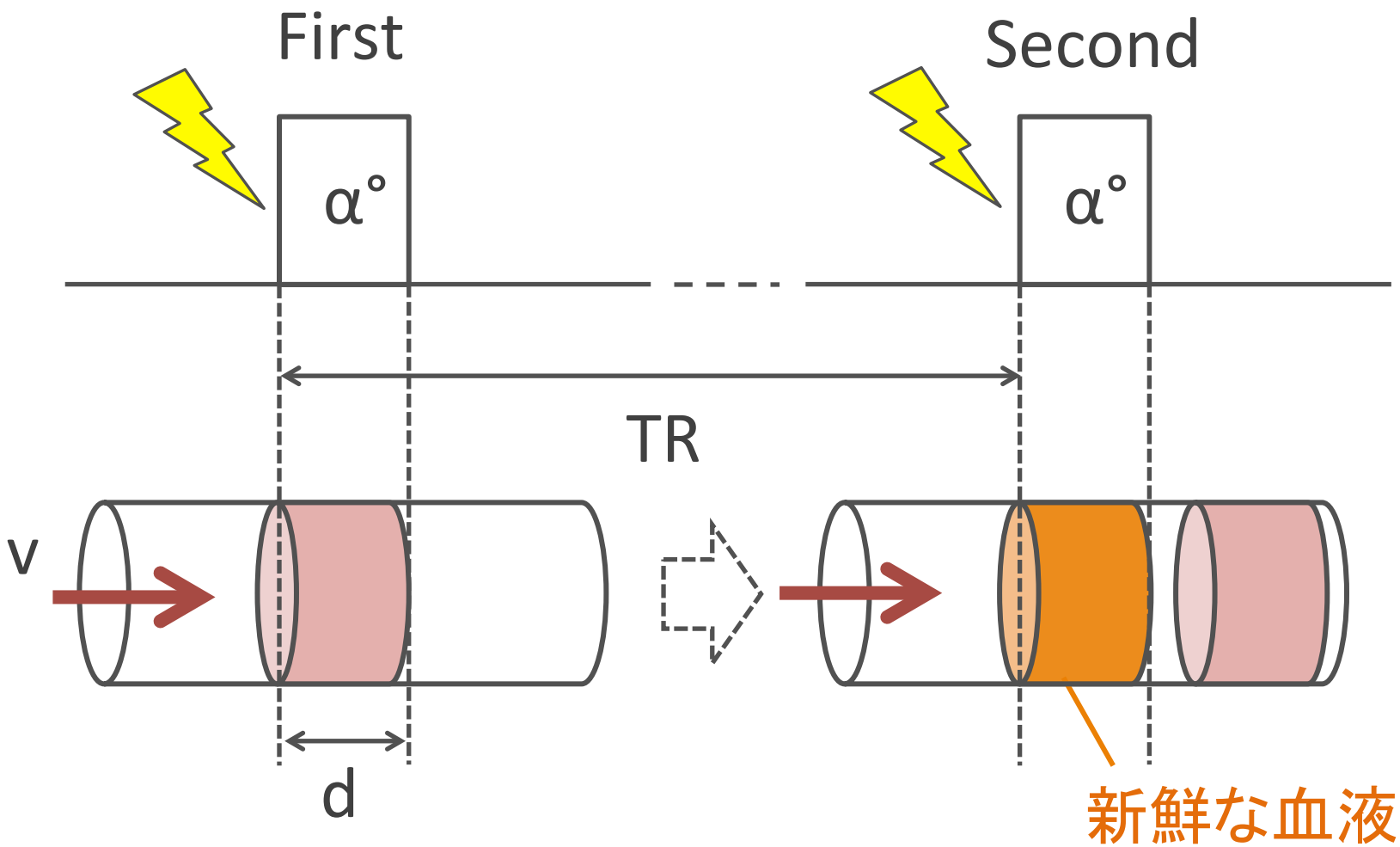

- 速い血流
- 薄いスライス
- スライス面に対し垂直流入

流入効果

磁場強度による流入効果の変化は、
第37回　北里大学病院　小見　正太郎先生のスライドを参照ください

流入効果‥

血管ごとに観察することは
できないのかなぁ



例えば‥
片方の椎骨動脈の流れを
消したら脳底動脈はどう
描出されるのかなぁ？？

実際に左右の椎骨動脈に saturation pulseを印可し撮像してみました

ボランティア撮影以外の画像は，掲載を伏せています．

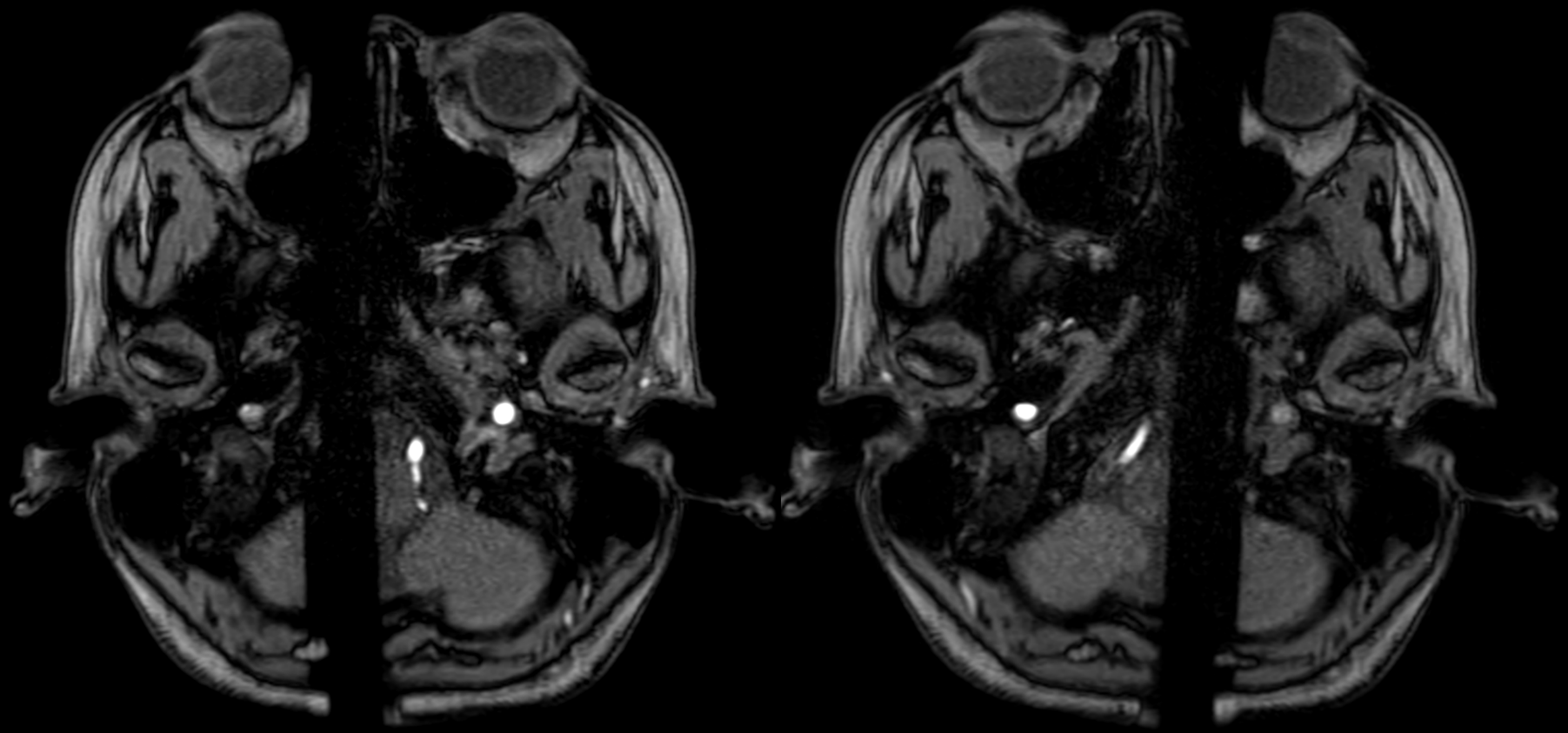

第32回　NPO法人　日本脳神経血管内治療学会学術総会　発表抜粋

右椎骨動脈にsaturation pulseを印可

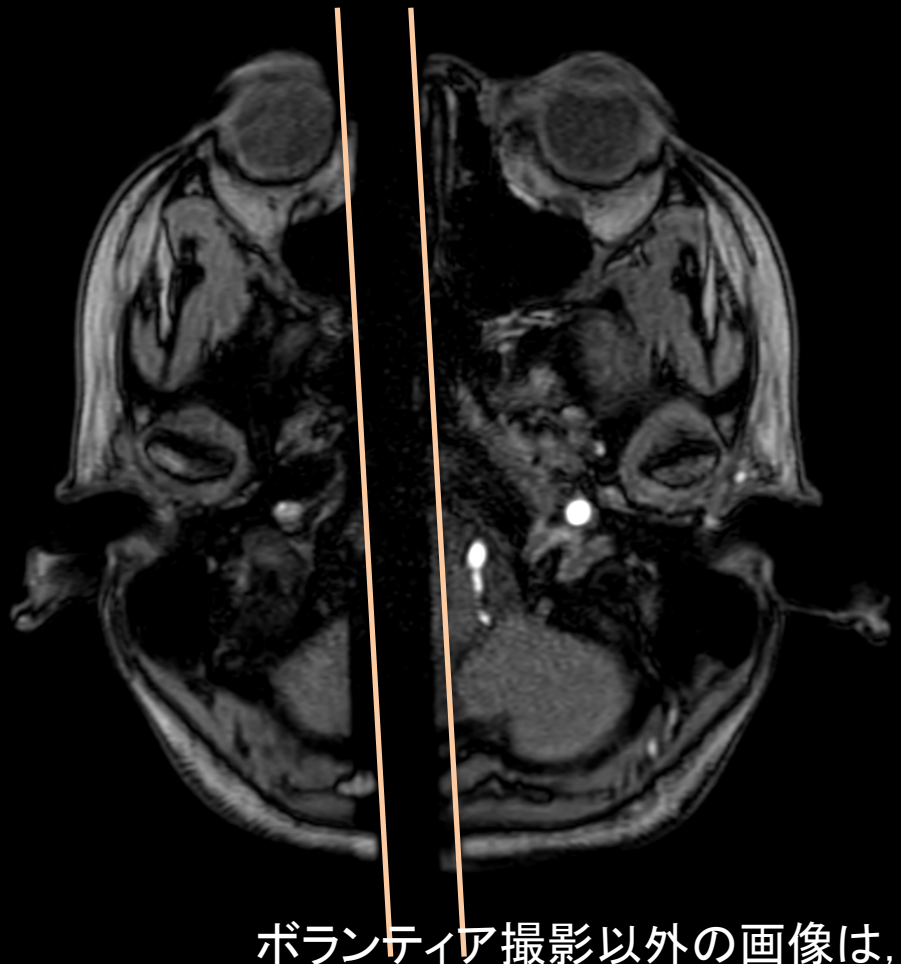

ボランティア撮影以外の画像は，掲載を伏せています．

左椎骨動脈からの流入

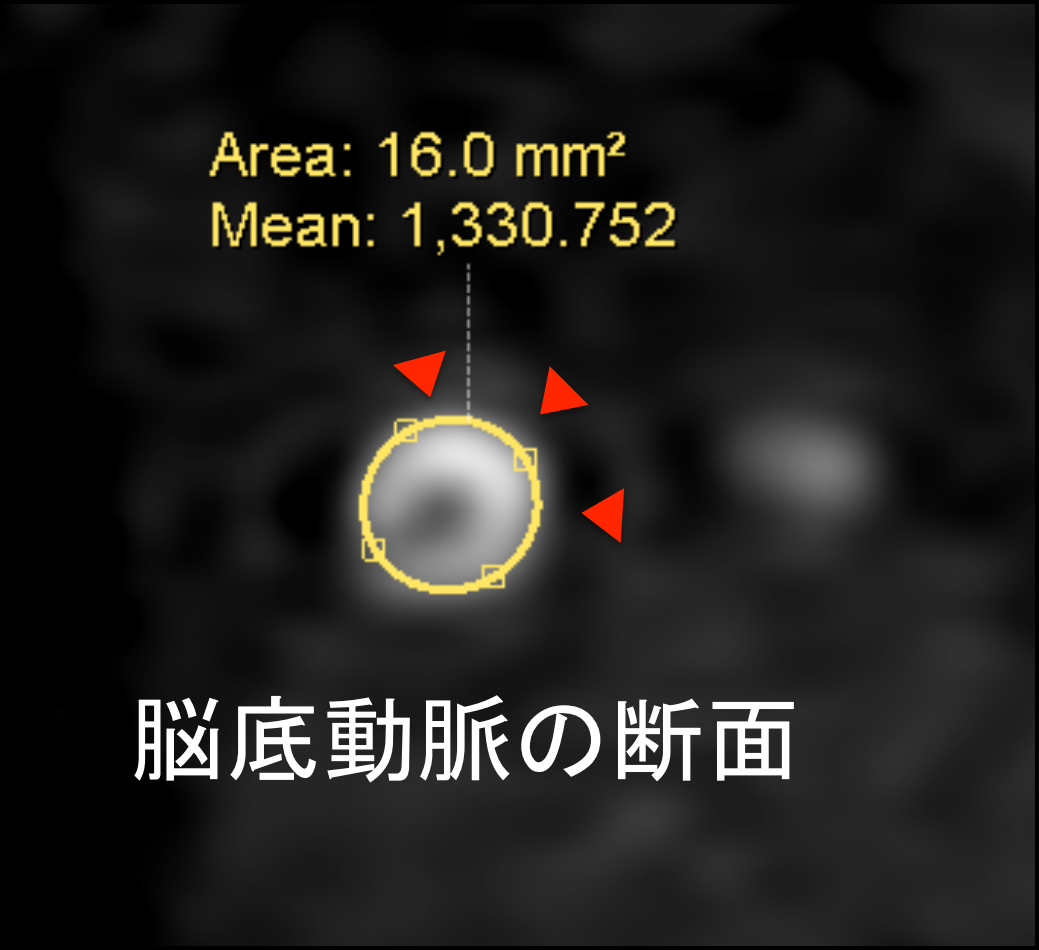

脳底動脈の断面

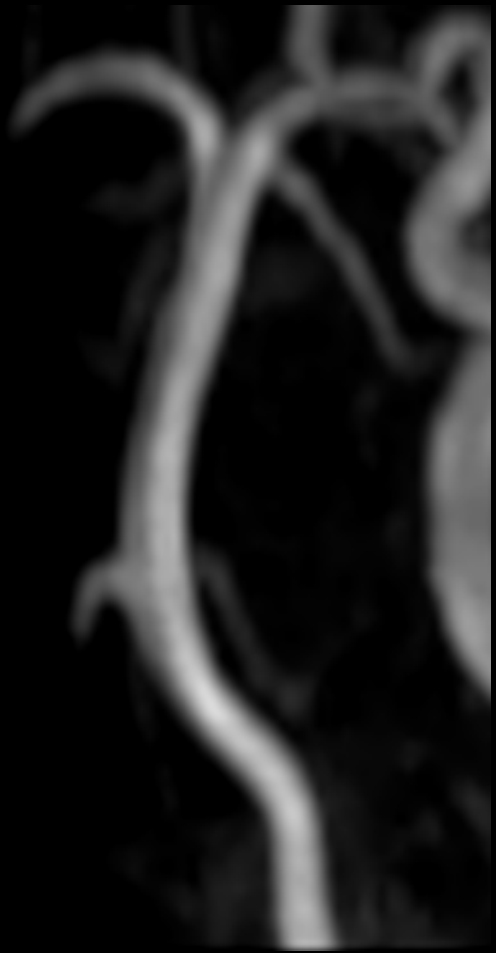

ボランティア撮影以外の画像は，掲載を伏せています．

左椎骨動脈からの流入

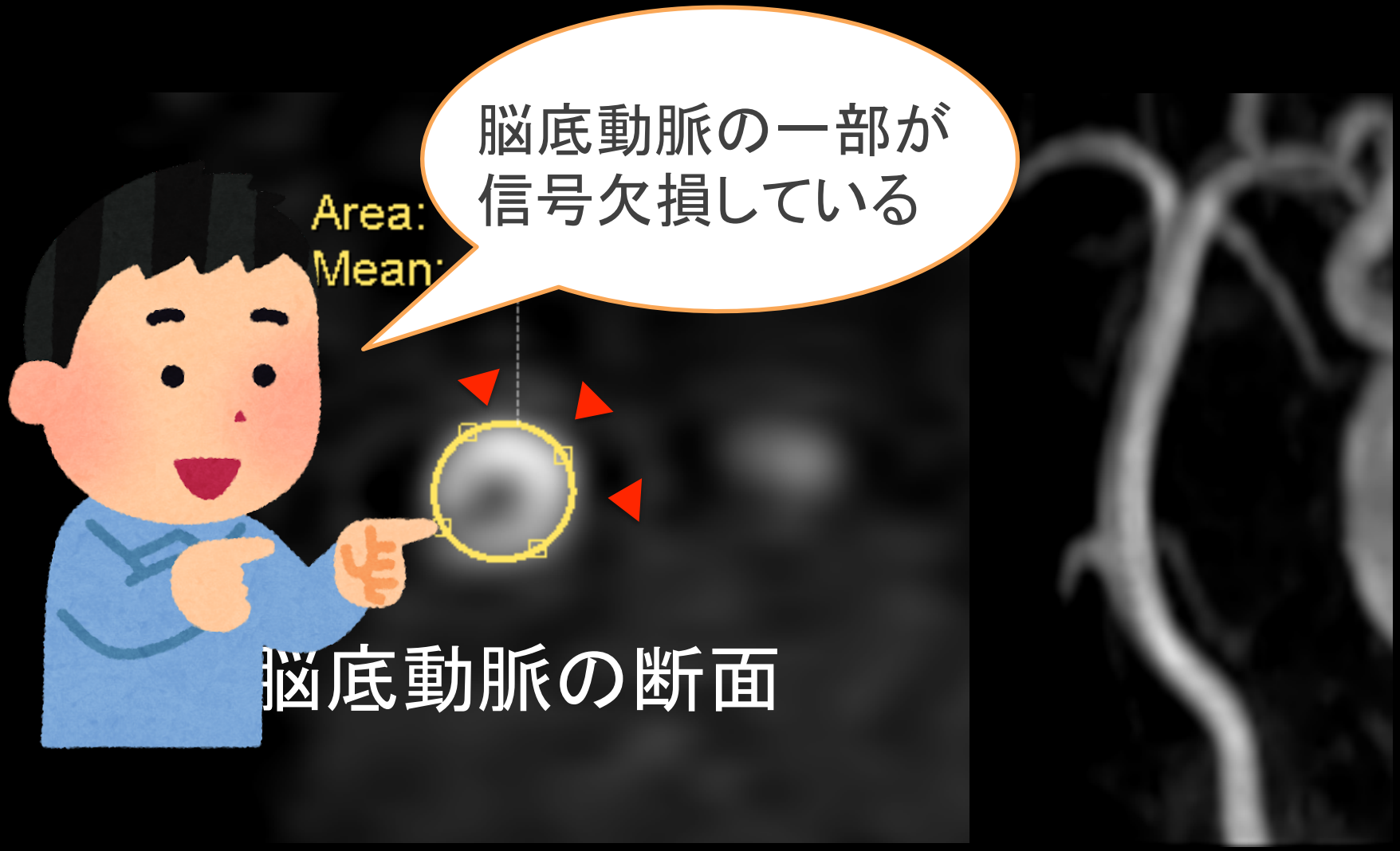

ボランティア撮影以外の画像は，掲載を伏せています．

左椎骨動脈にsaturation pulseを印可

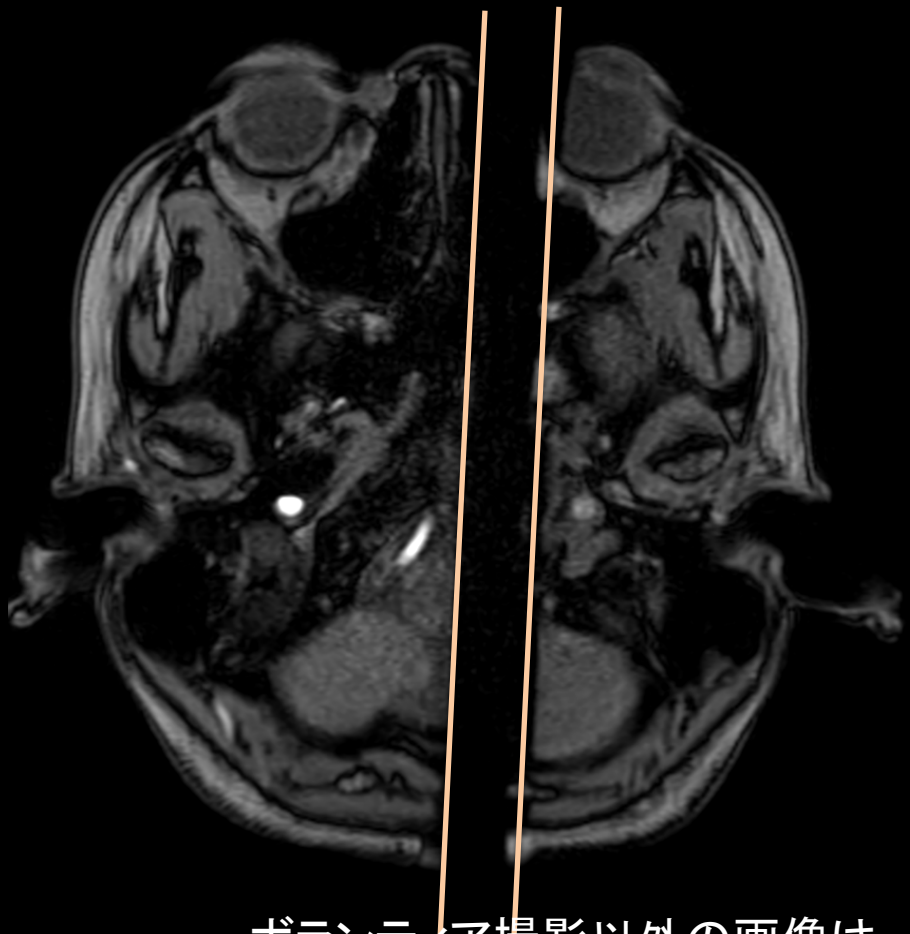

ボランティア撮影以外の画像は，掲載を伏せています．

右椎骨動脈からの流入



ボランティア撮影以外の画像は，掲載を伏せています．

右椎骨動脈からの流入

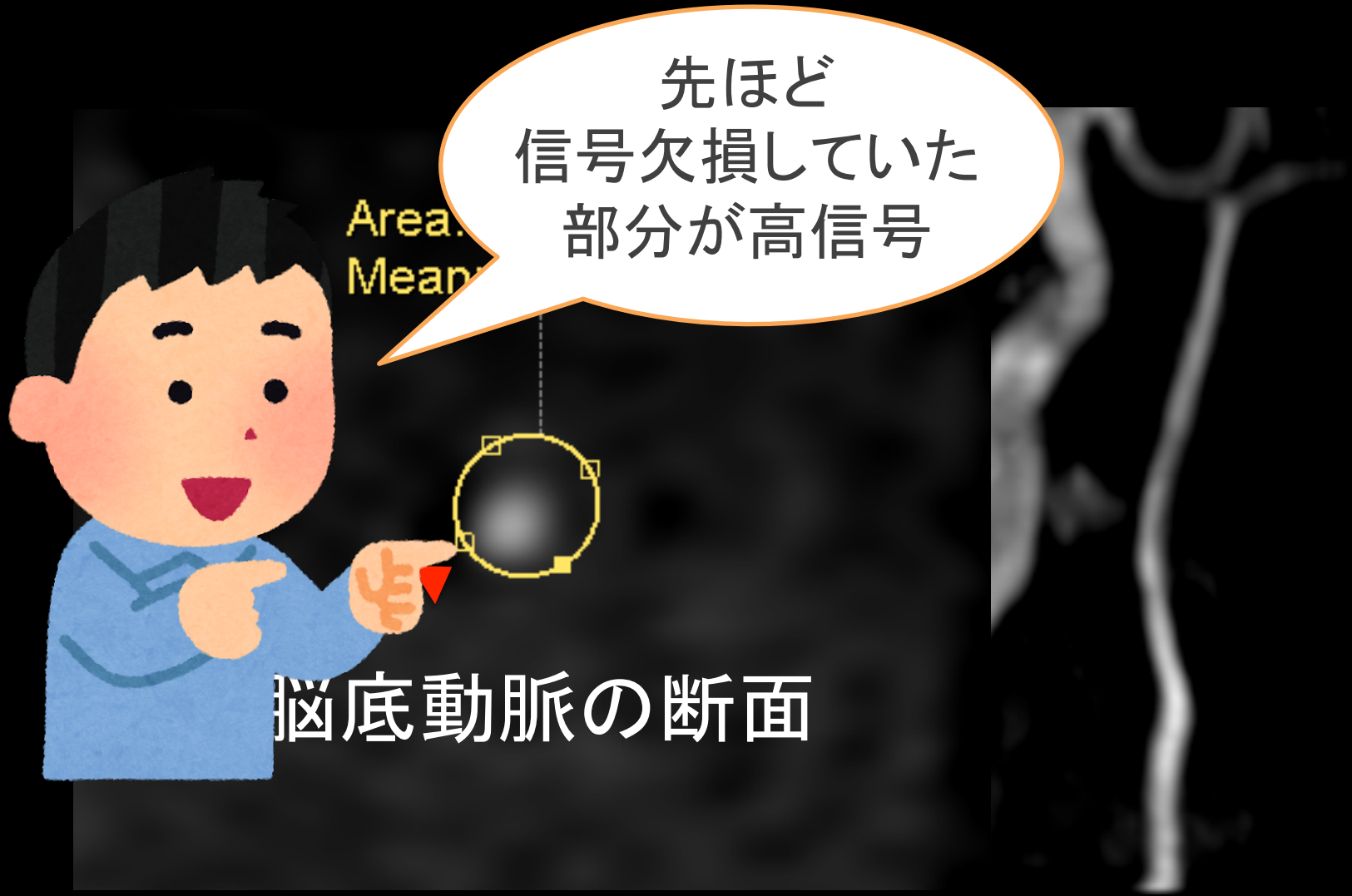

ボランティア撮影以外の画像は，掲載を伏せています．

Saturation pulse
うまく使うと
任意血管の流入を
分離・観察できる

臨床応用

右内頸動脈閉塞

掲載不可
申し訳ありません

ボランティア撮影以外の画像は，掲載を伏せています．

しかし
右中大脳動脈は交通

掲載不可
申し訳ありません

ボランティア撮影以外の画像は，掲載を伏せています．

しかし

右中大

ウィリス動脈輪を介して
脳底動脈か左内頸動脈の
どちらかが右中大脳動脈
を補っているはず

掲載不可
申し訳ありません

ボランティア撮影以外の画像は，掲載を伏せています．

左内頸動脈に saturation pulseを印可

掲載不可
申し訳ありません

ボランティア撮影以外の画像は，掲載を伏せています．

右中大脳動脈は描出されない

掲載不可
申し訳ありません

ボランティア撮影以外の画像は，掲載を伏せています．

椎骨・脳底動脈に saturation pulseを印可

掲載不可
申し訳ありません

ボランティア撮影以外の画像は，掲載を伏せています．

右中大脳動脈が描出される

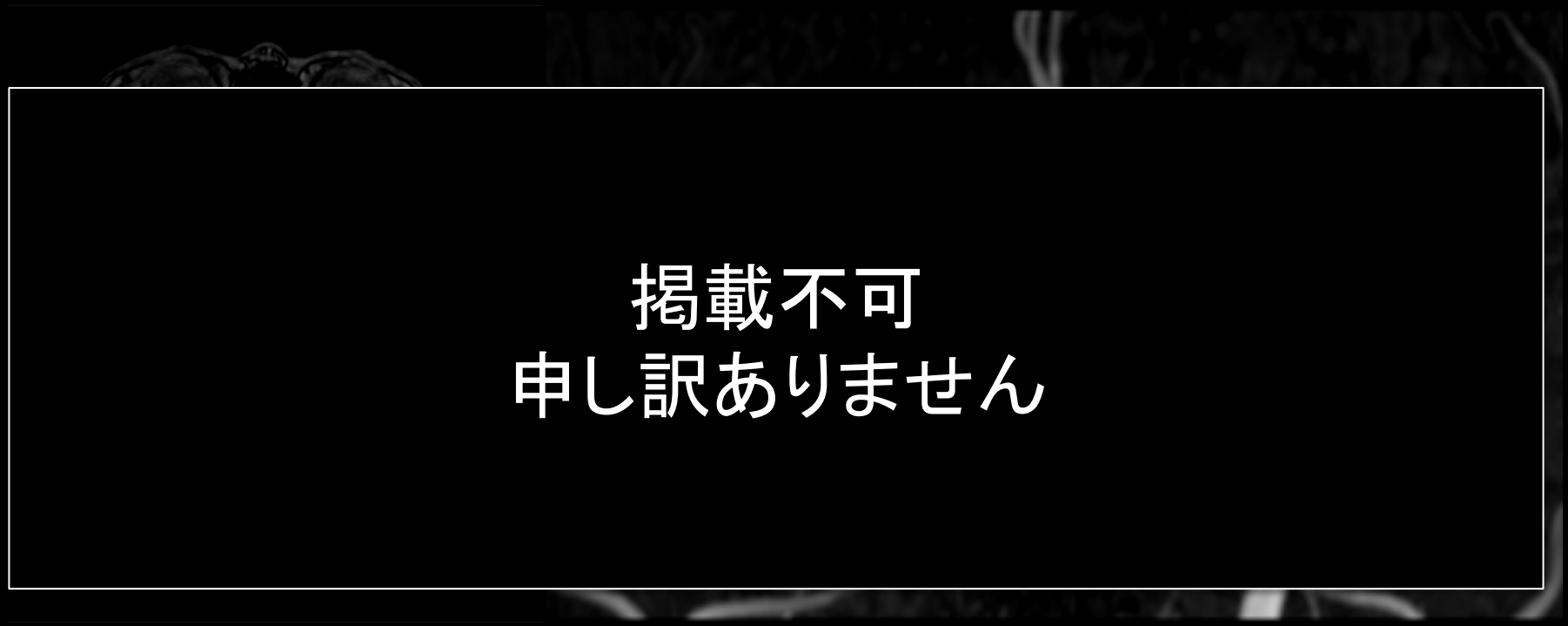

ボランティア撮影以外の画像は，掲載を伏せています．

右中大脳動脈が
描

供給血管は
左内頸動脈
お前だぁ!!!!

掲載不可
申し訳ありません

ボランティア撮影以外の画像は，掲載を伏せています．

TOF MRA

ちょっとした工夫で簡便に

特定の**流れ**を

捉えることができる

3D variable refocusing flip angle FSE

(3D VRFA FSE)

VISTA @PHILIPS

SPACE @SIEMENS

CUBE @GE

MPV @TOSHIBA

IsoFSE @HITACHI

従来の3D FSE法

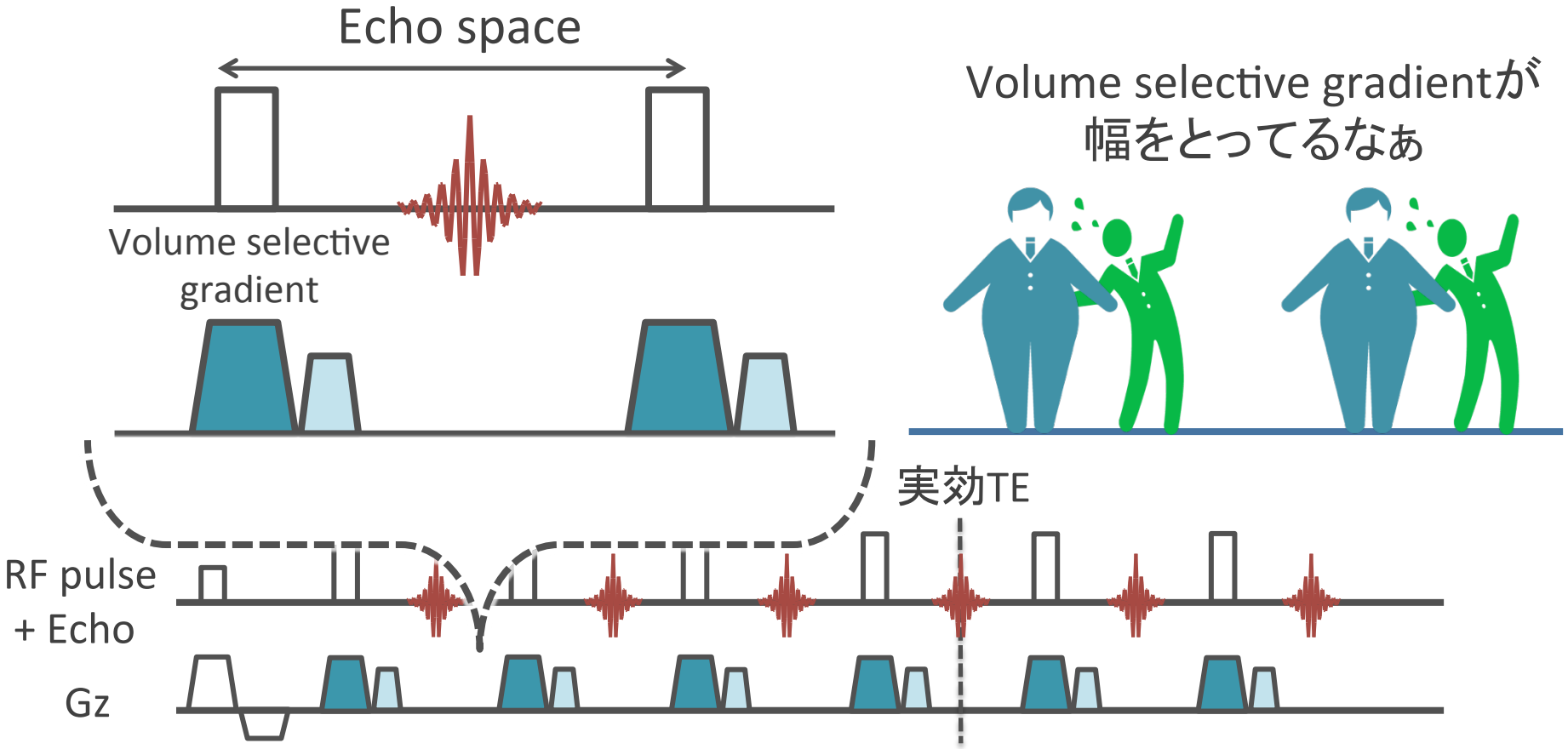

Reforcusing pulseをselectiveに励起していた

3D VRFA FSE法

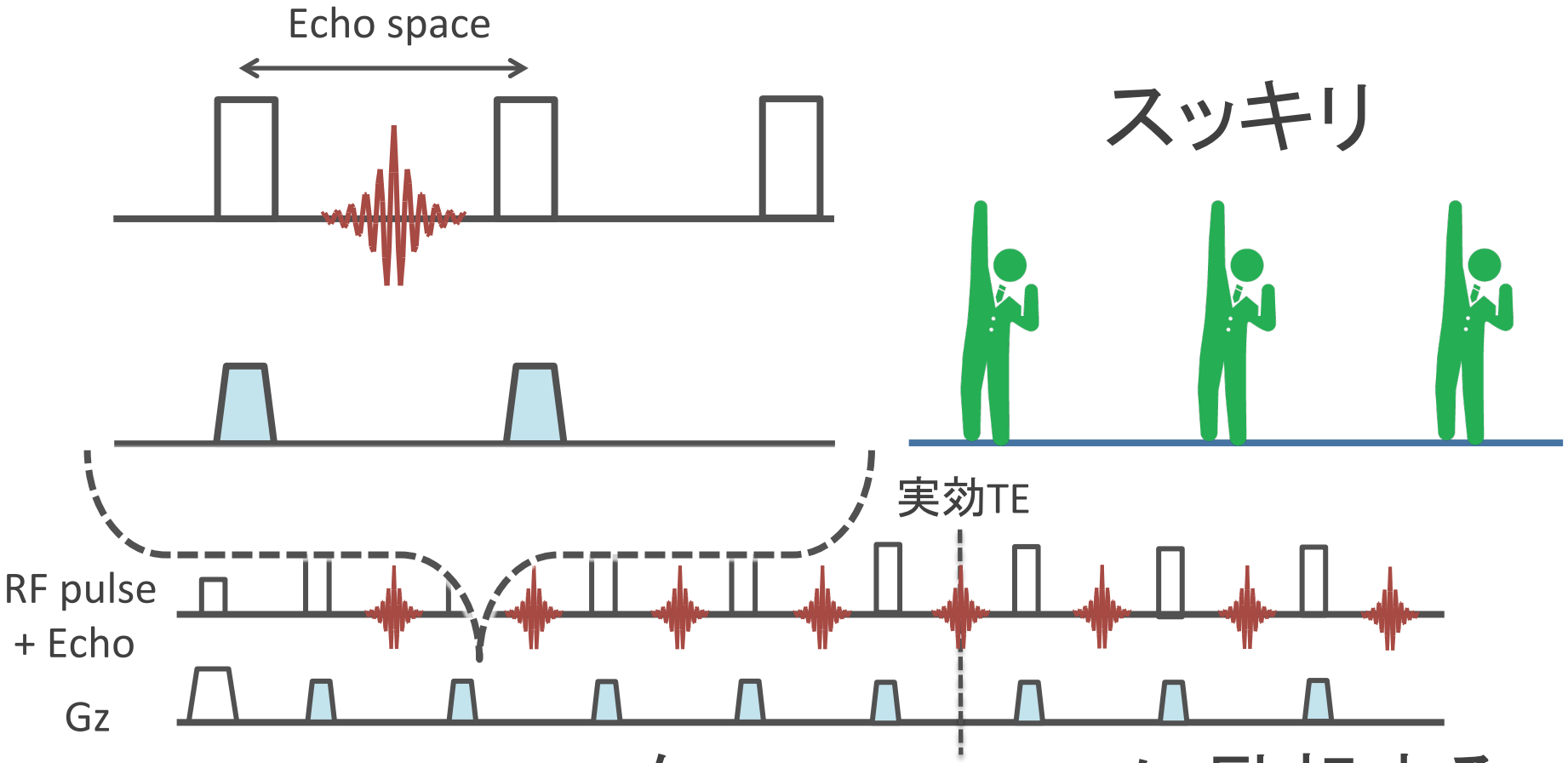

Reforcusing pulseをnon-selectiveに励起することで、同じ実効TEでも多くのETLを設定でき、echo spaceも短縮可能

- ETLを高く設定できる
  - ⇨撮像時間短縮
- Echo spaceが短くなる
  - ⇨モーションアーチファクトの低減

Refocusing pulseのフリップ角を低く設定することで、MT効果を抑えることができる

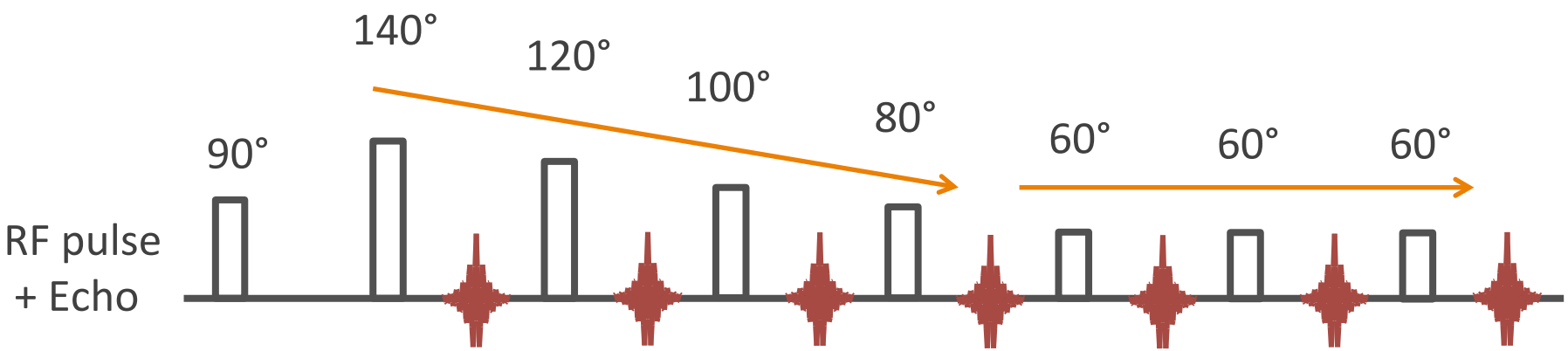

Sweepしながらフリップ角を低下させることでブラーリングも抑える

さらに

Refocusing pulseのフリップ角を

低く設定した時の**恩恵**

速い血流は
位相が揃わなくなり
Black blood効果が得られる

椎骨動脈解離 (T2W)

掲載不可
申し訳ありません

ボランティア撮影以外の画像は，掲載を伏せています．

椎骨動脈解離 (T1W)

掲載不可
申し訳ありません

ボランティア撮影以外の画像は，掲載を伏せています．

このようなTOF MRAを見たことありませんか？

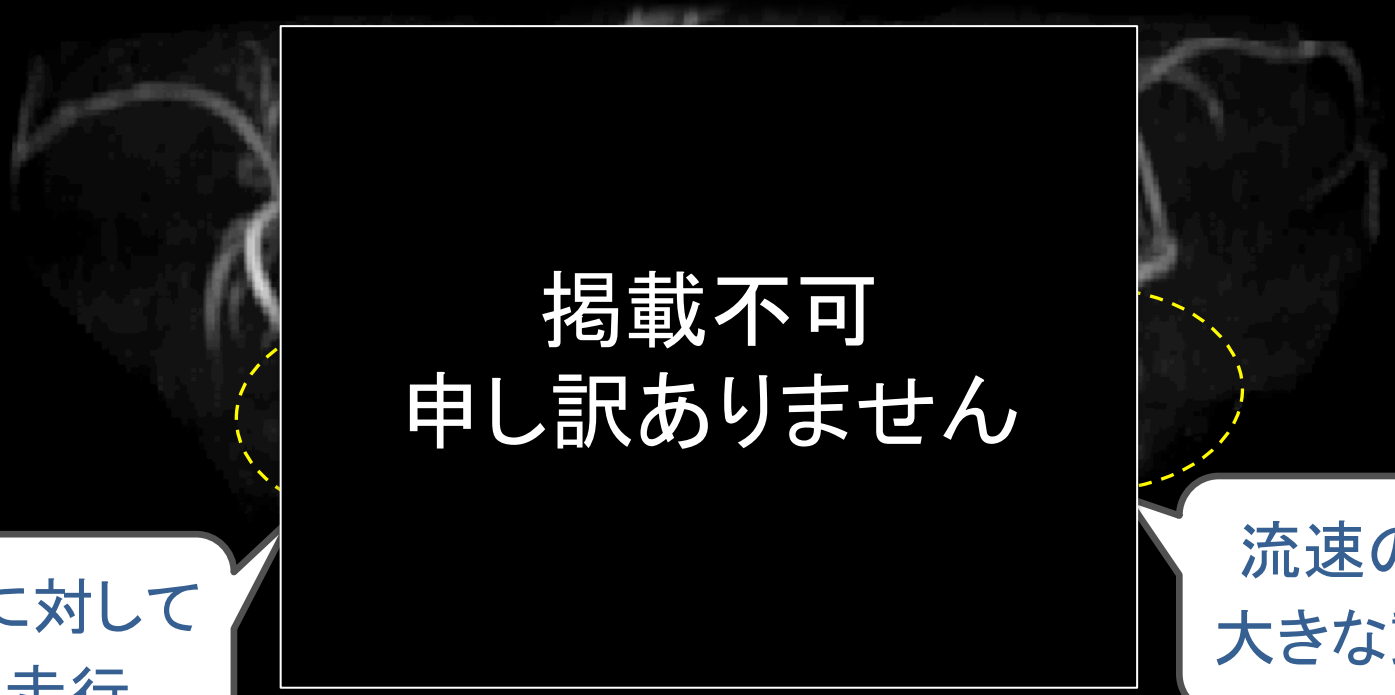

スラブに対して
平行走行

流速の遅い
大きな動脈瘤

ボランティア撮影以外の画像は，掲載を伏せています．

それを補う

3D VRFA FSE法の

応用

VISTA MRA

① VISTAをプロトン密度強調画像で撮像
② 反転処理し、血管を高信号・脳実質を低信号で表示
③ MIP処理

プロトン密度強調
VISTA

血管：低信号
脳実質：高信号

Black blood
効果

反転処理

反転VISTA

血管：高信号
脳実質：低信号

③
MIP処理

Thin slice
3D等方性
ボクセル

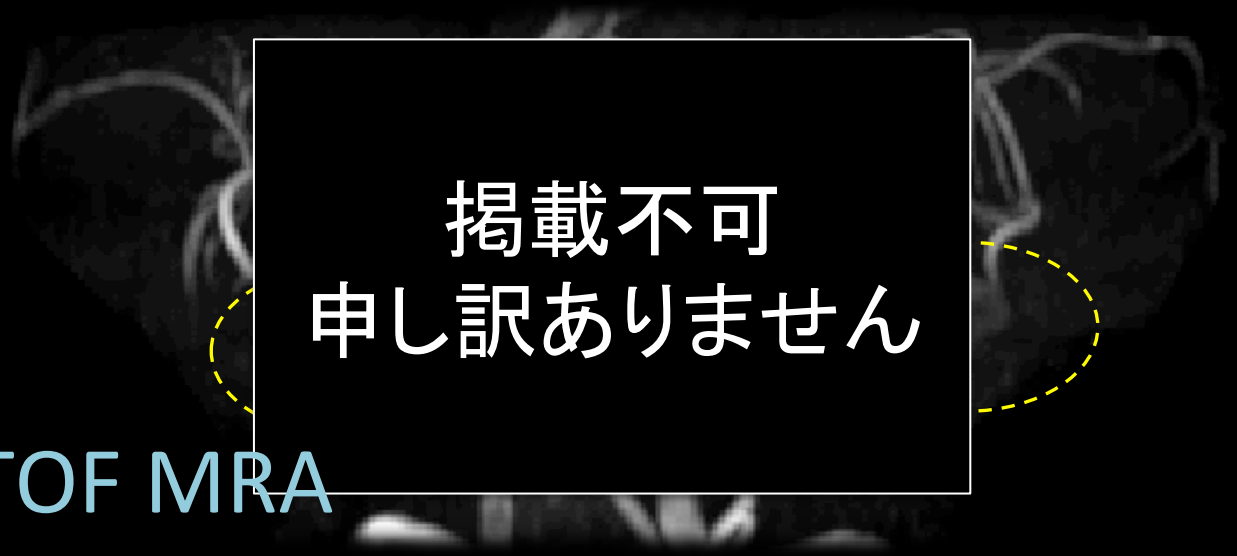

TOF MRA

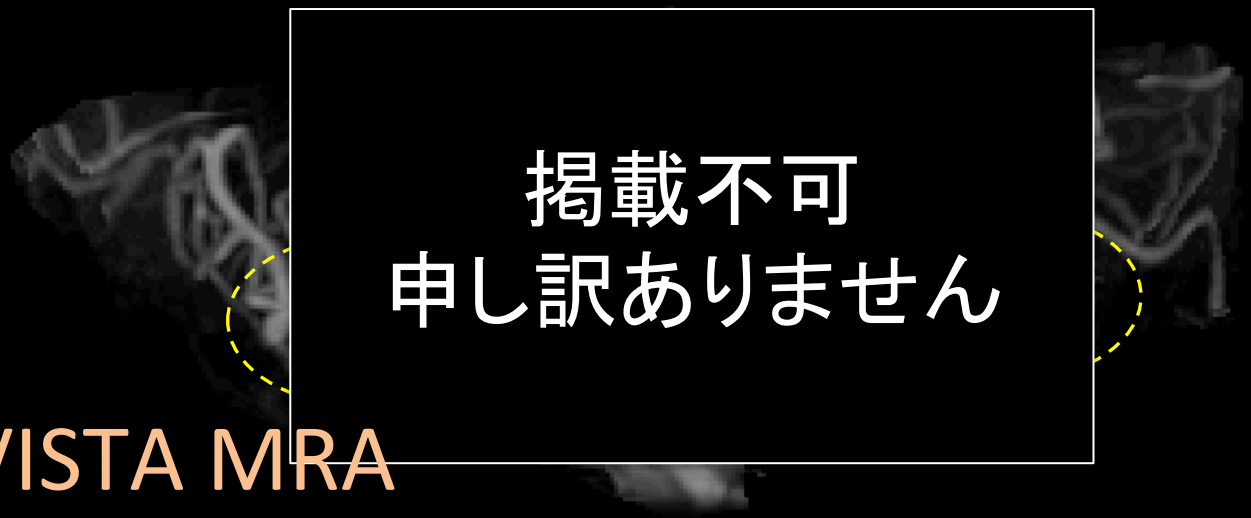

VISTA MRA

臨床例

MCA（M1）未破裂脳動脈瘤内に走行している娘血管を術前に同定

ボランティア撮影以外の画像は，掲載を伏せています．

掲載不可
申し訳ありません

事前に脳血管内治療の戦略がたて易くなった

AVMのナイダスに流入するフィーダーと流出するドレーナーを鮮明に描出

ボランティア撮影以外の画像は，掲載を伏せています．

掲載不可
申し訳ありません

増悪の経過観察がし易くなった

VISTA MRA

TOF MRAの苦手部位を補って

診断に一役を

血液の流れ

Time of flight MR Angiography

3D variable refocusing flip angle FSE

脳脊髄液の流れ

Phase contrast

Time-SLIP

iMSDE

学校で習った

脳脊髄液の流れ

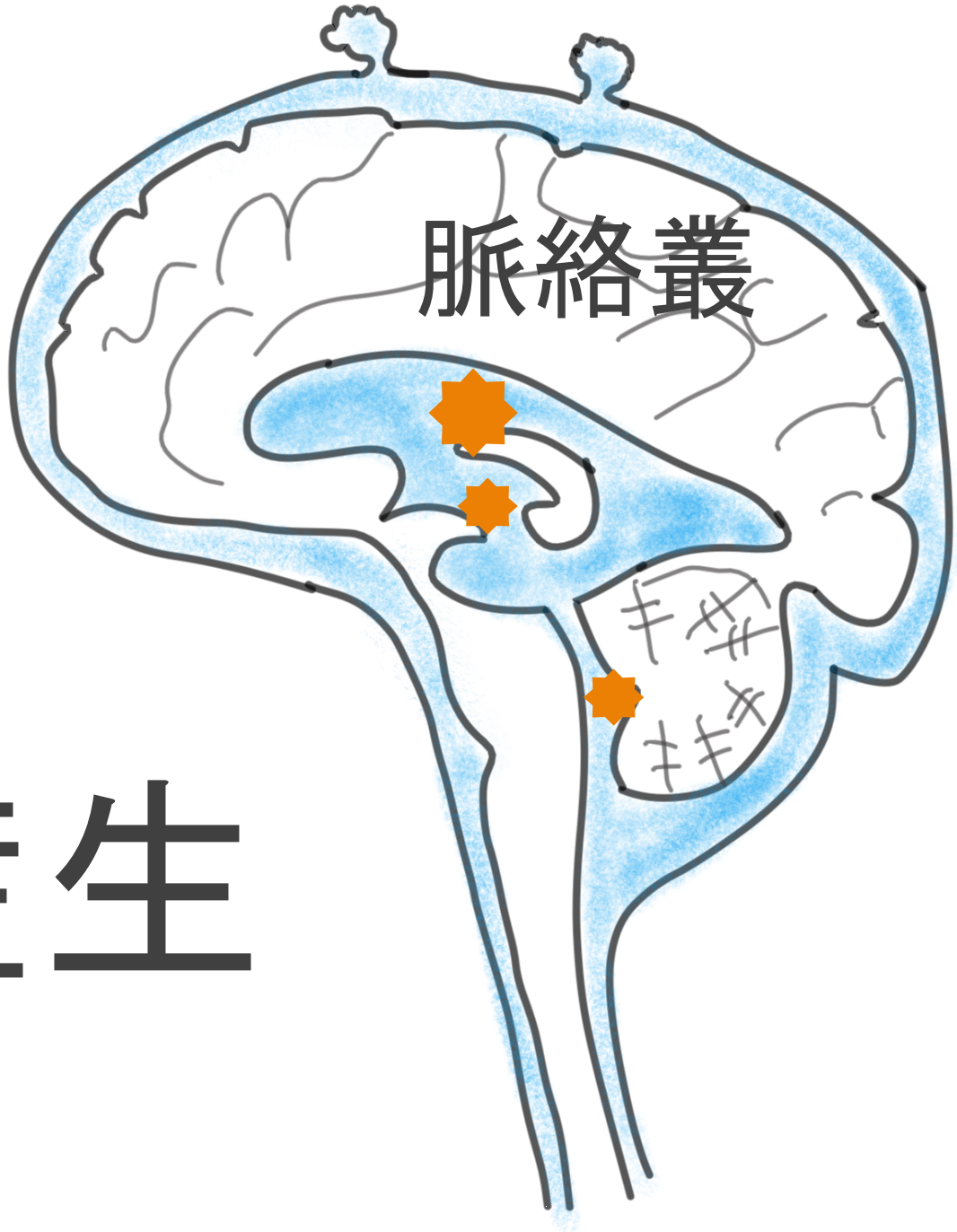

産生

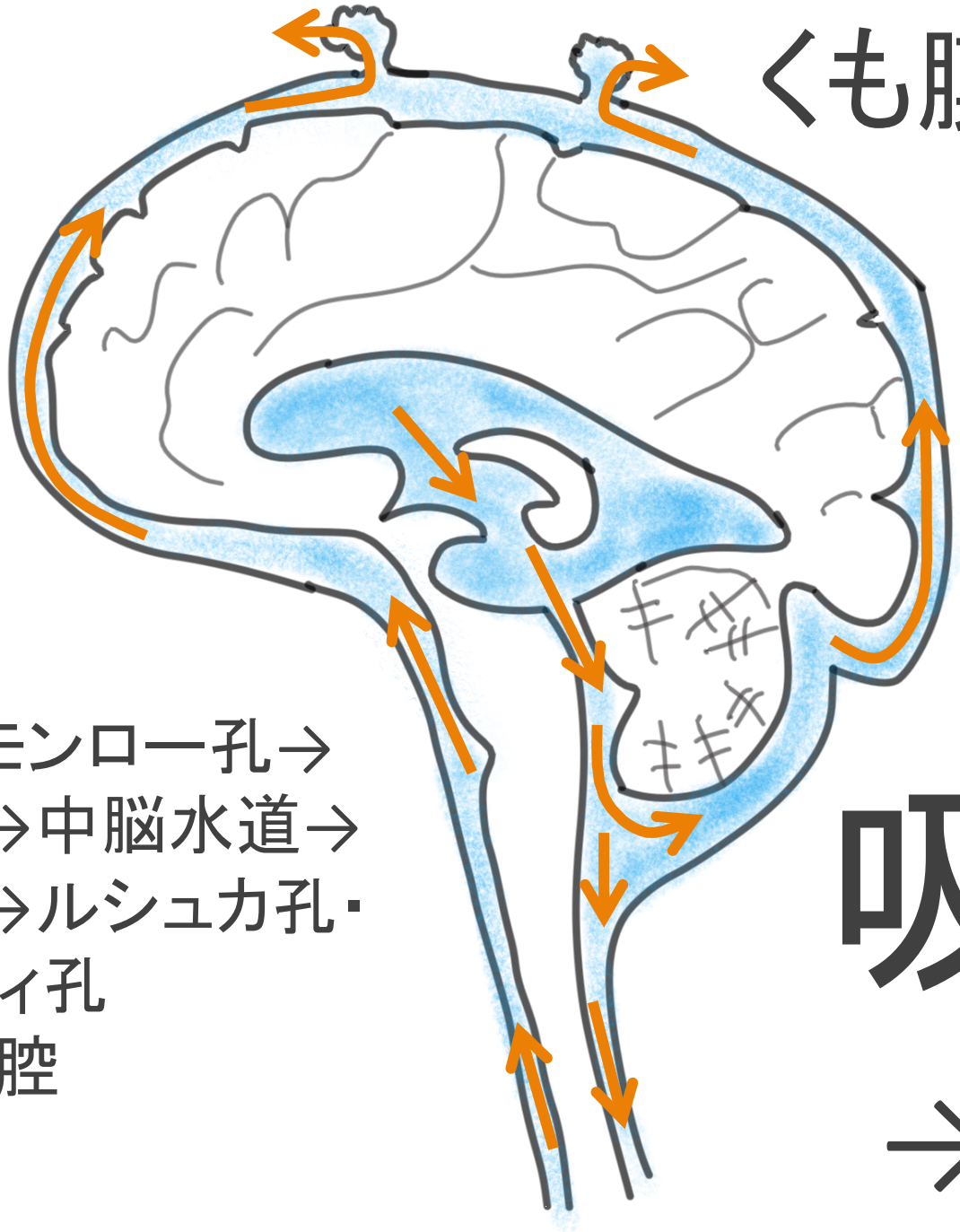

くも膜顆粒

側脳室→モンロー孔→
第三脳室→中脳水道→
第四脳室→ルシュカ孔・
マジェンディ孔
→くも膜下腔

吸収

→静脈

CSFの形成をまとめた論文（2010年）

Review

The formation of cerebrospinal fluid: Nearly a hundred years of interpretations and misinterpretations

D. Orešković[a,*,1], *M. Klarica*[b,1]

[a]*Rudjer Bošković Institute, Department of Molecular Biology, Bijenička 54,*
[b]*University of Zagreb School of Medicine, Department of Pharmacology and Croatian Institute for Brain Research, Zagreb, Croatia*

100年の誤解!?

髄液は一方向に流れるとするBluk flow説と言われてきたが、MRIで逆流もあることが判明している

古典的なCSFの循環動態は不可解な点が多い

1日CSF産生量:
430-580ml

÷

CSF容量:
約160ml

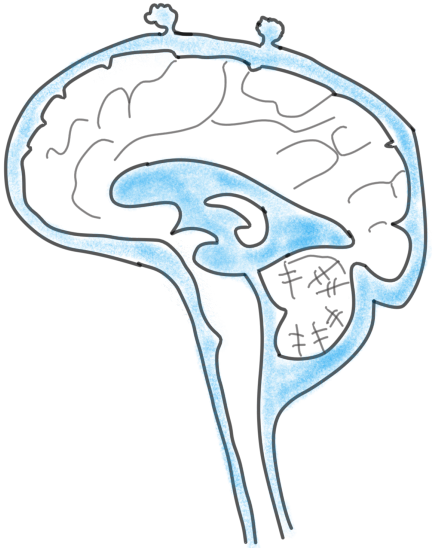

=

1日に3–4回
産生と吸収の
均衡を保って
入れ替わる??

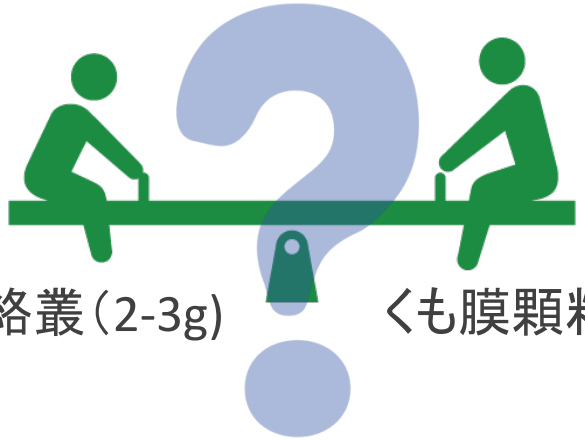

脈絡叢（2-3g)

くも膜顆粒

Oreskovic らは脳毛細血管からの髄液産生・吸収を提唱している

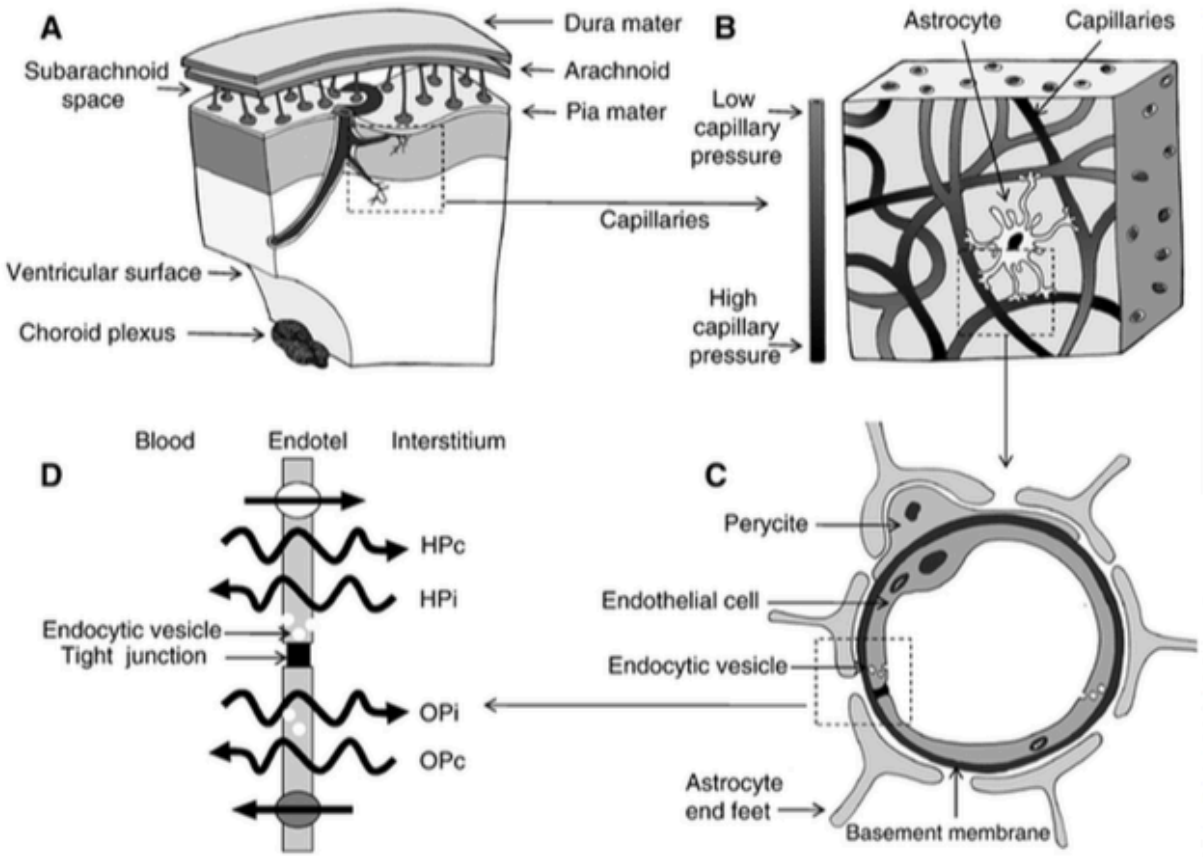

彼らは中脳水道完全閉塞モデルでも頭蓋内圧は上昇せず、脳室拡大もなかったことから、毛細血管が主たる髄液吸収の部位であるとしている。

Gd-based Contrast Enhancement of the Perivascular Spaces in the Basal Ganglia

Shinji Naganawa*, Toshiki Nakane, Hisashi Kawai, and Toshiaki Taoka

Cisternography　　Heavy T_2W FLAIR　　Heavy T_2W FLAIR



Gd造影剤が脈管周囲腔やCSFに移行していることを示した

S Naganawa, et al. MRMS 2017; 16; 61-65

近年話題となっている

Glymphatic system

CSFがリンパ液のように老廃物を
排泄するシステム

Gd造影剤が脳内間質液に移行していることを示した論文

S Naganawa, et al. MRMS 2017; 16; 61-65

CSFの
流れの可視化について

Time-SLIP

Phase contrast

iMSDE

定量的な

Phase contrast

Bipolar gradientを反転した2回撮像を行う

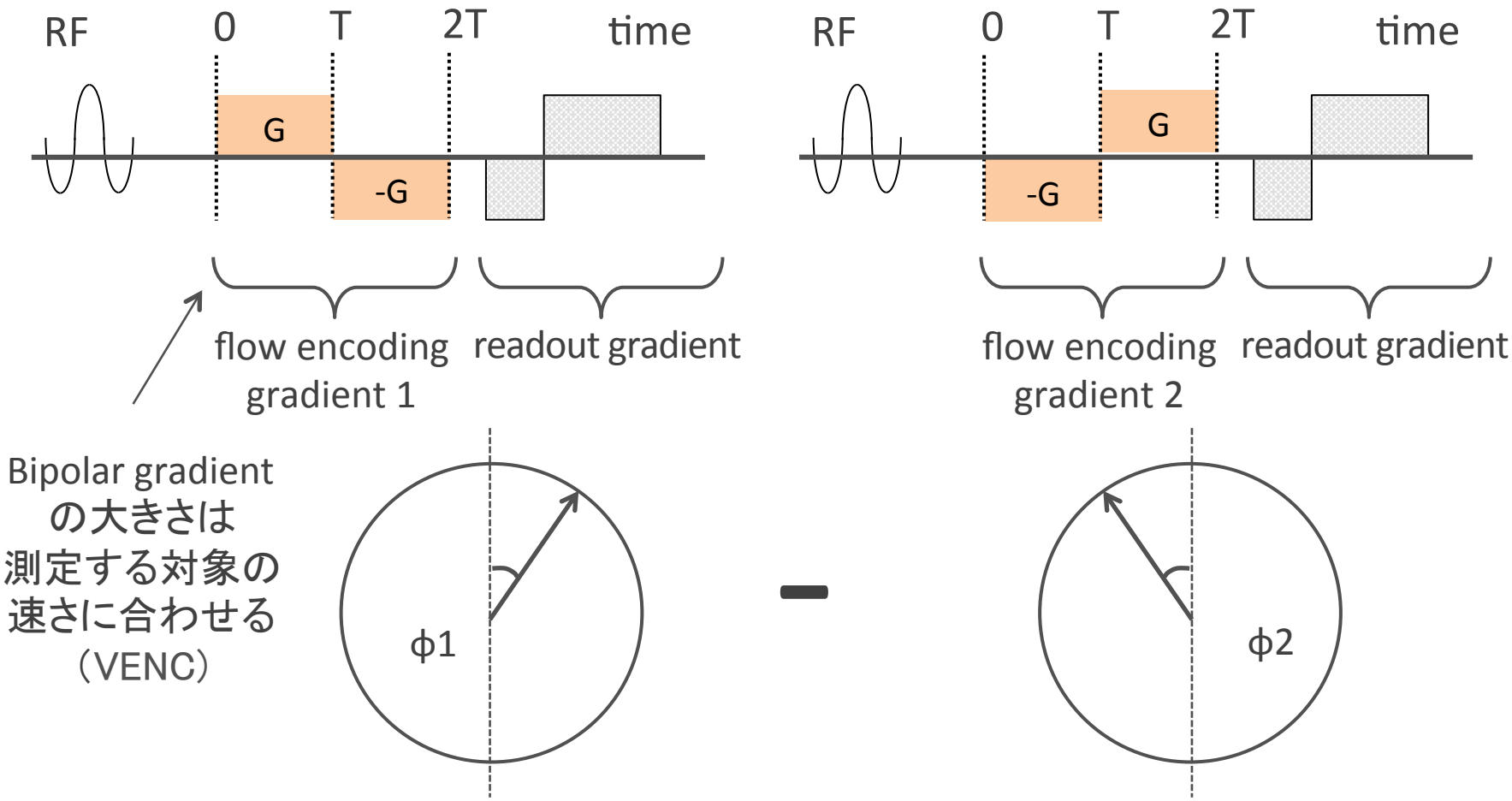

Subtractionし位相差ϕを算出し
信号量に変換

PC

Advantage

- 定量解析が可能
- 3軸を測定しベクトルも算出できる
- 心電図同期併用で心時相変化も解析可能
- 2D, 3D撮像のどちらも可能

Disadvantage

- 撮像時間が長い
- 繰り返しデータ収集するため、
  混在された測定となる

松果体部 くも膜嚢胞

掲載不可
申し訳ありません

Phase image
AP direction

Magnitude image

MRIでは非交通性くも膜嚢胞と診断

ボランティア撮影以外の画像は，掲載を伏せています．

簡便・明瞭

Time-SLIP

Time-spatial inversion pulse (Time-SLIP)は
従来、腎動脈など非造影MRAに
使用されていた手法
（以前は東芝社製MRIでしか使用できなかった）

山田らがCSF動態観察に応用

Yamada S et al. Radiology. 2008: 249; 644–52.

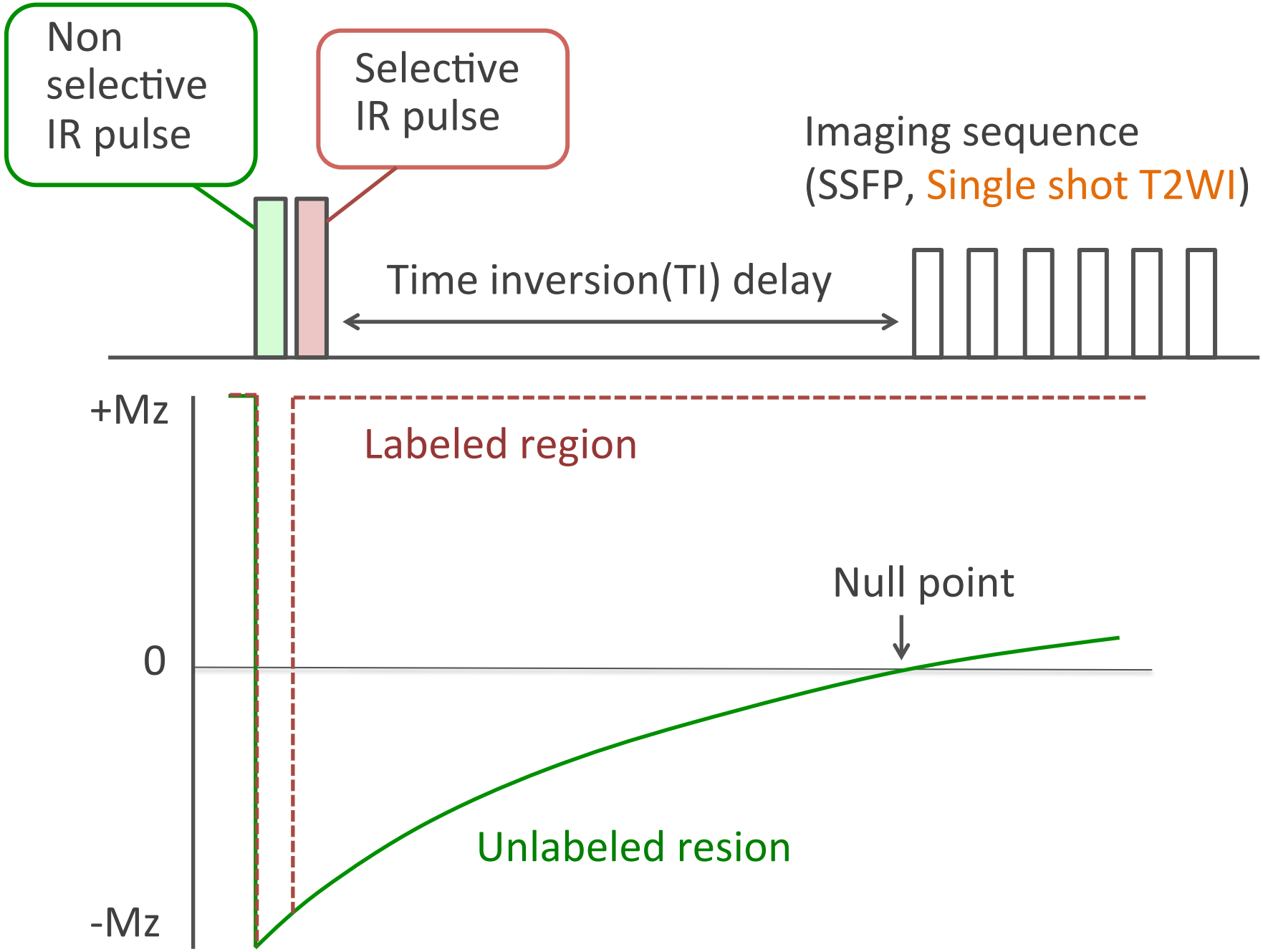
Non selective IR pulse
Selective IR pulse
Imaging sequence (SSFP, Single shot T2WI)
Time inversion(TI) delay
+Mz
Labeled region
Null point
0
Unlabeled resion
-Mz

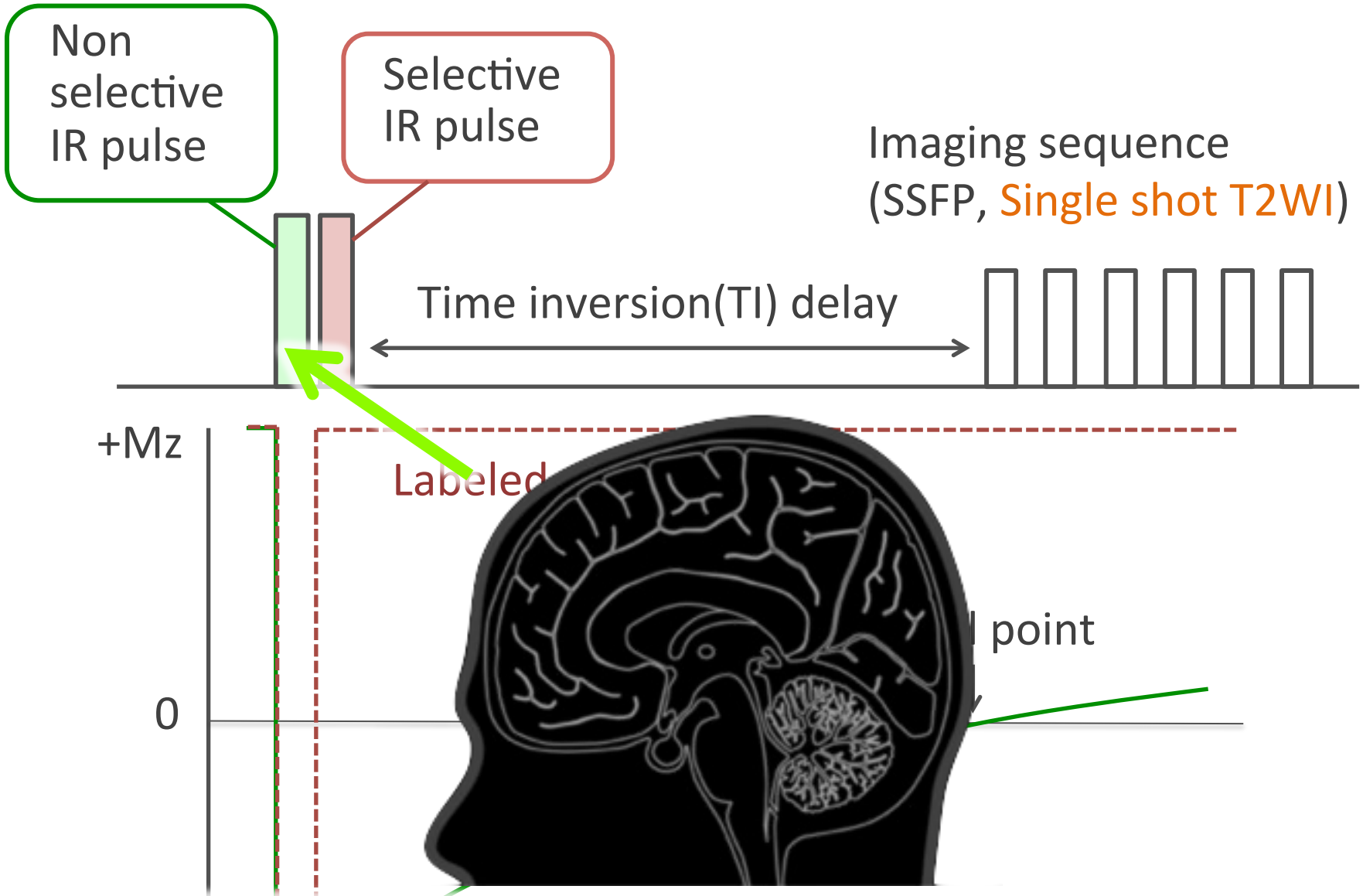

Non selective IR pulseで全体の縦磁化をマイナスにする

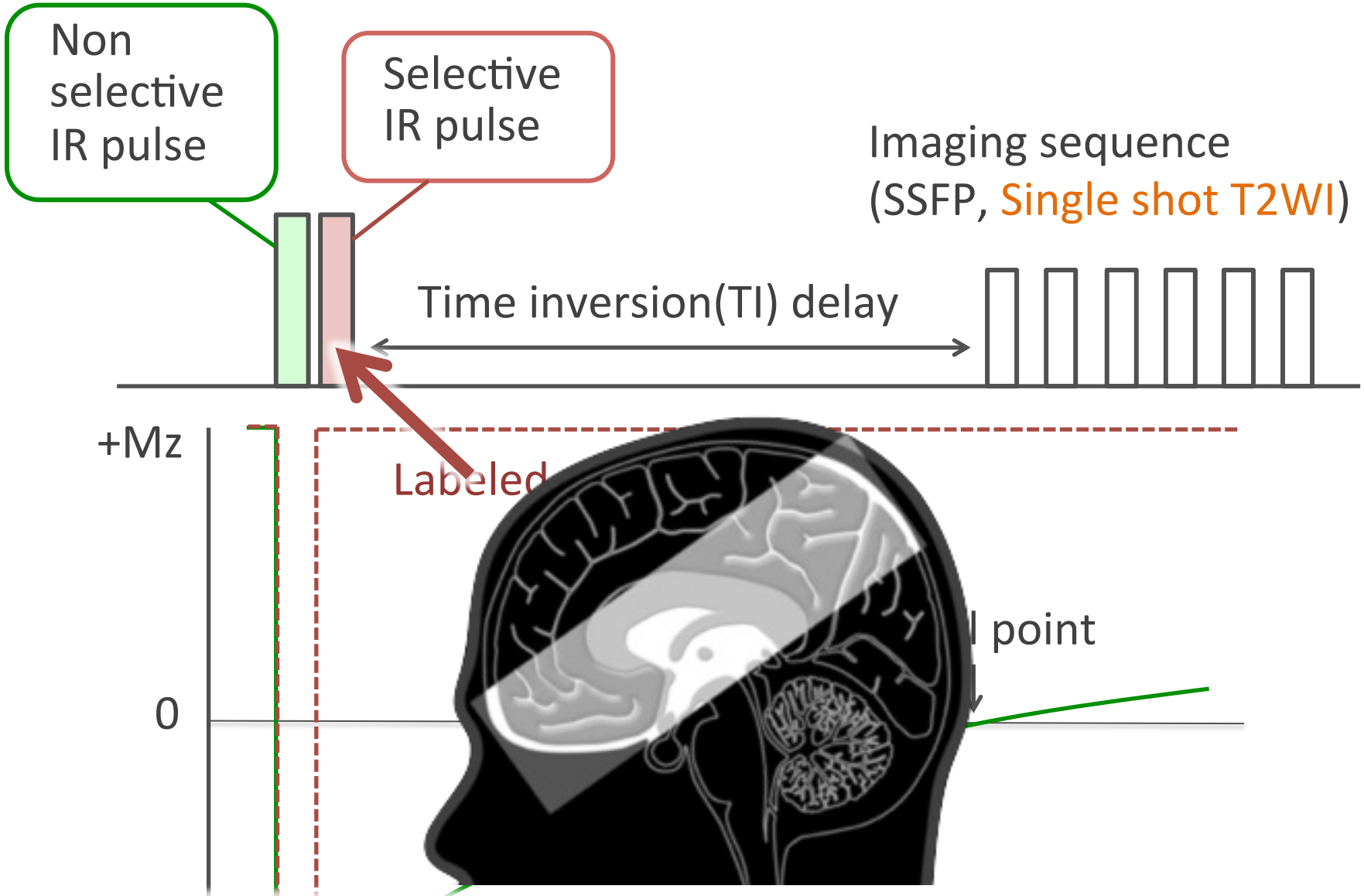

直後にSelective IR pulseで観察領域の縦磁化のみプラスに戻す

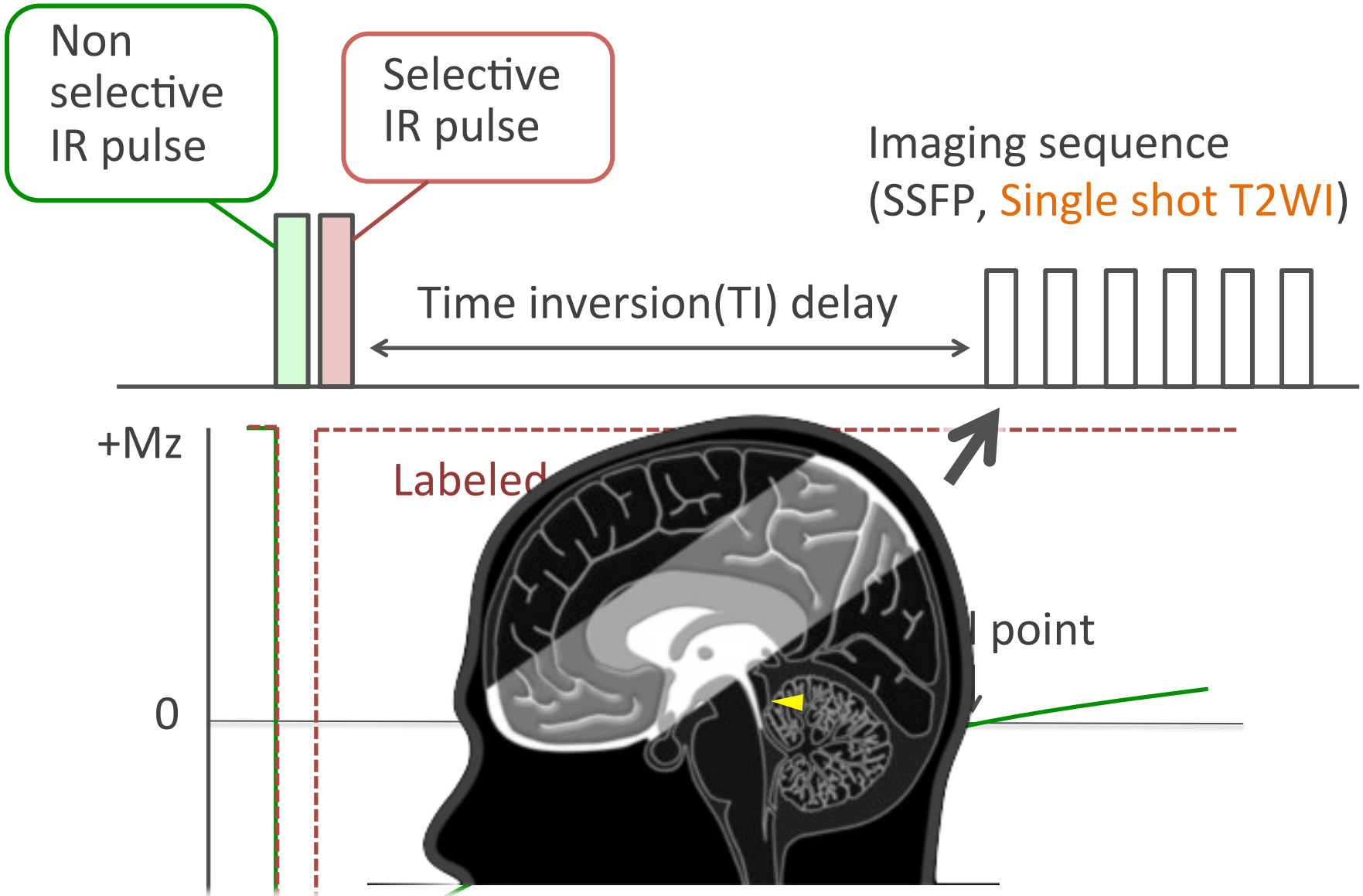

TI delay後に画像収集を行い、ラベルされた信号の移動をDynamicで観察する

CSFを観察する場合
TI delayは2000～3000ms程度

TI delay後に画像収集を行い、ラベルされた信号の移動をDynamicで観察する

Time-SLIP

Advantage

- 視覚的に流れが分かる明瞭な画像
- 撮影時間が短い
- 心電図/呼吸と同期することが可能

Disadvantage

- 定量解析が困難
- 断片的な繰り返し画像(dynamic image)
- 基本的に2D撮像

第四脳室にselective IR pulseを印可しlabeling

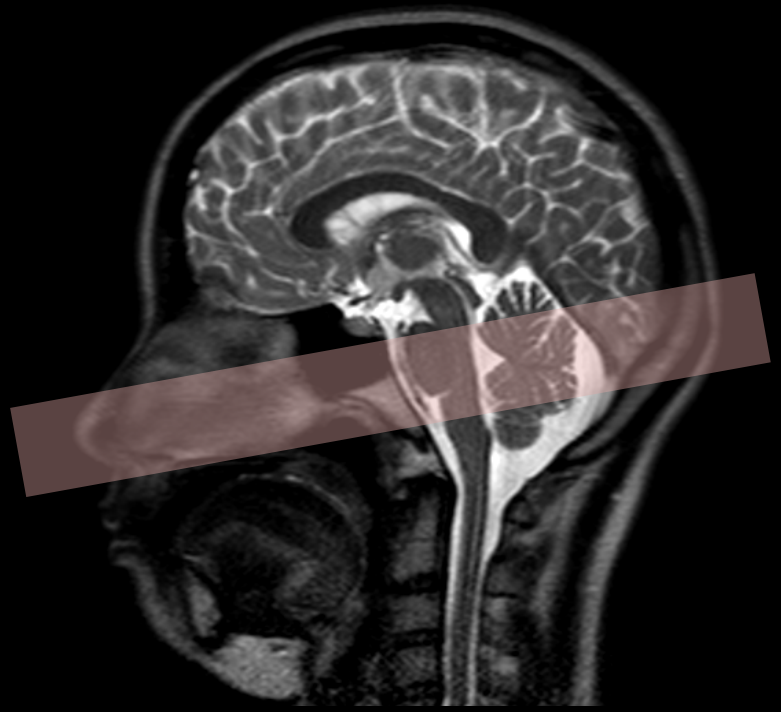

2.5秒後の画像を
10回撮像
(dynamic)

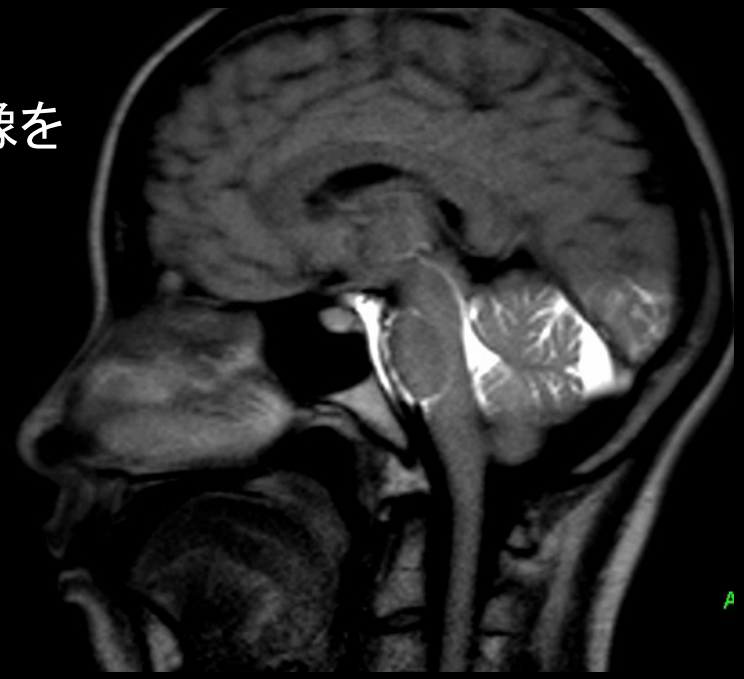

中脳水道を介して第四脳室から第三脳室へ流れる様子が観察できる（逆流）

ただし、あくまで繰り返し画像
（multi phaseではなくdynamic image)

臨床例

腰椎部 くも膜嚢胞

Time-SLIP (selective pulse only, TI 2500ms)

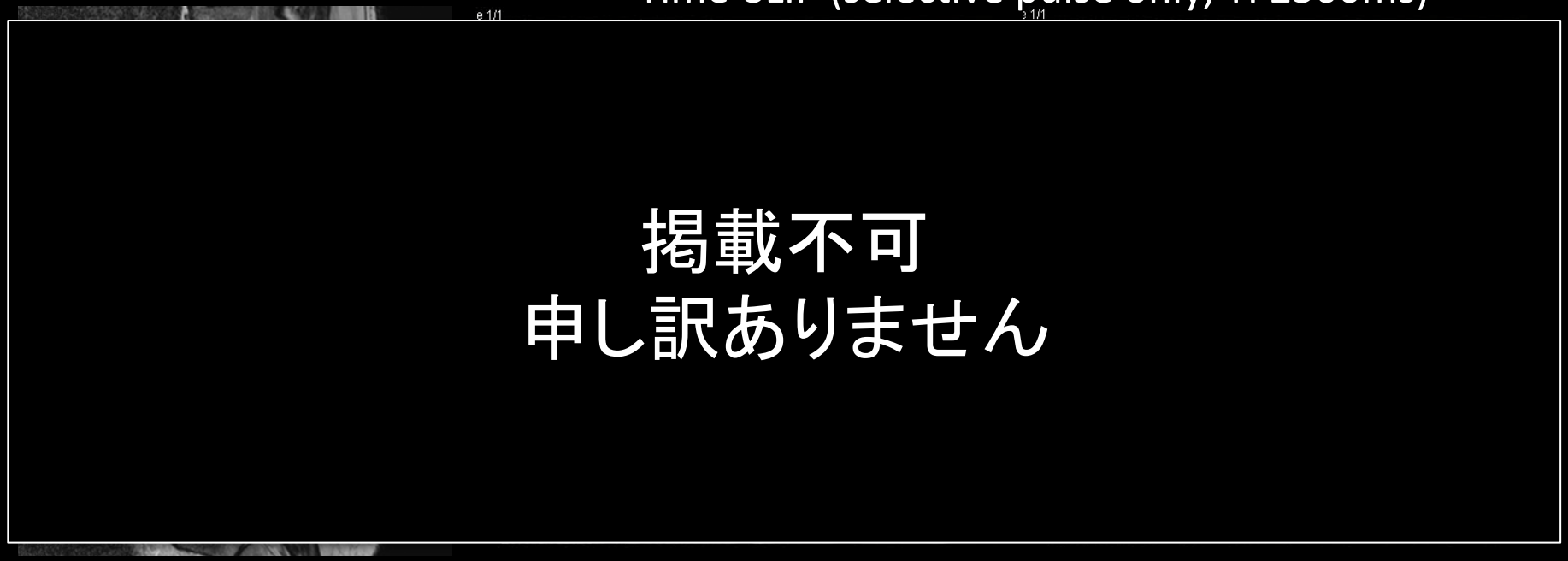

T2WI SAG　　Labeling to the anterior cyst　Labeling to the posterior cyst

くも膜嚢胞術後、交通部を閉じるはずが背部側に拡大してしまった症例

流入（流出）部位を明瞭に同定できる

ボランティア撮影以外の画像は，掲載を伏せています．

新しい試み

iMSDE

流れによる位相分散を利用した手法

Improved-Motion Sensitized Driven Equilibrium(iMSDE)
開発当初はblack bloodを目的としていたが、
近年では様々な応用が報告されている

Koktzoglou I, Li D. *J Cardiovasc Magn Reson.* 2007;9:33–42

CSFの観察に応用したのは当院が初めて

Magnetic Resonance Imaging Technique for Visualization of Irregular Cerebrospinal Fluid Motion in the Ventricular System and Subarachnoid Space

Tomohiko Horie[1], Nao Kajihara[1], Mitsunori Matsumae[2], Makoto Obara[3], Naokazu Hayashi[2], Akihiro Hirayama[2], Ken Takizawa[2], Taro Takahara[4], Satoshi Yatsushiro[5], Kagayaki Kuroda[5]

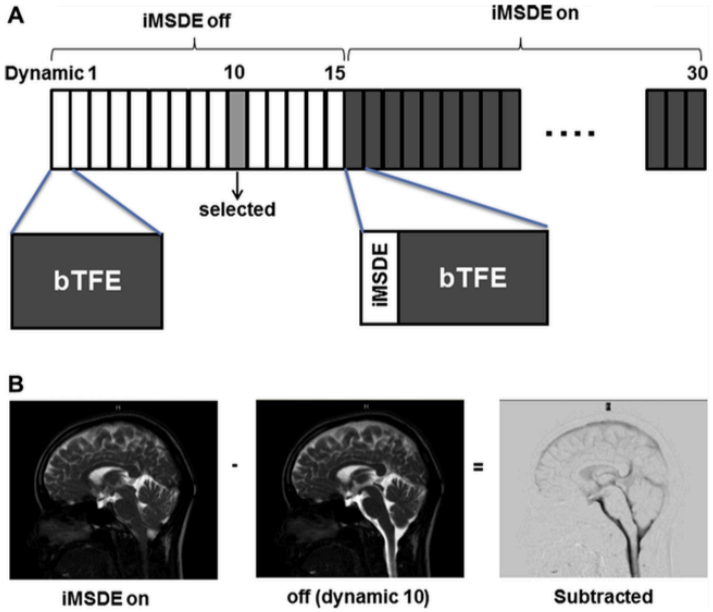

Figure 2. Schematic diagram of the proposed dynamic improved motion-sensitized driven-equilibrium (iMSDE) steady-state free precession design. (**A**) Balanced turbo field-echo (bTFE) acquisitions with and without iMSDE preparation are dynamically obtained 15 times, each at an identical slice. (**B**) To create motion-sensitized contrast, subtraction of the iMSDE *on* and iMSDE *off* images was performed. The tenth dynamic image without iMSDE was selected and used for the subtraction.

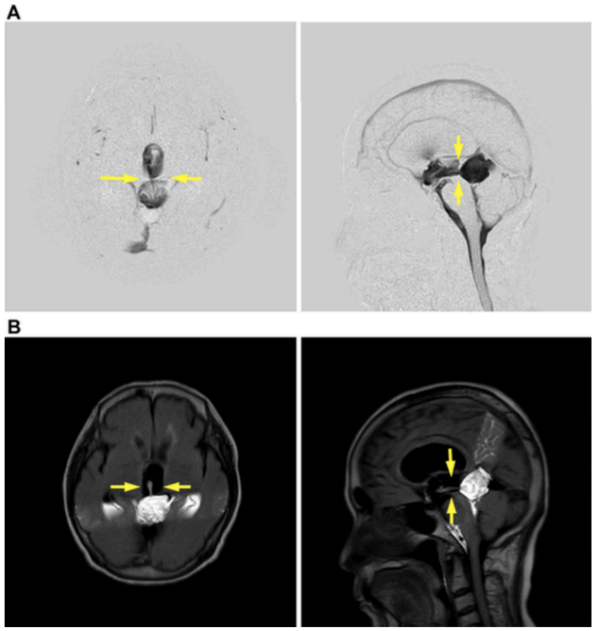

Figure 6. Images of a cystic lesion in the quadrigeminal cistern. Images of dynamic improved motion-sensitized driven-equilibrium steady-state free precession (**A**) and the time-spatial labeling pulse (**B**) method show increased irregularity of cerebrospinal fluid motion in the third ventricle and cyst as well as communication between the cystic lesion and the third ventricle *(arrowheads)*.

Horie T, et al. World Neurosurg. 2017;97:523-531

MSDE

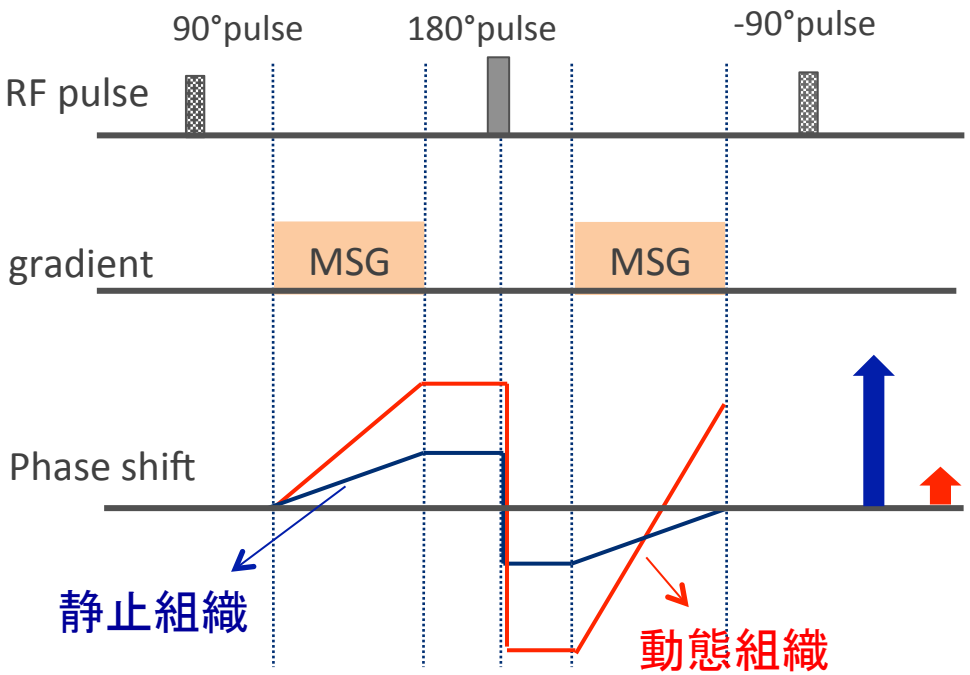

基本はT2 prep
（T2コントラストを付加するpre pulse）

流れを位相分散させるMSGを印加
（180°pulseを挟んで印可）

縦磁化に差がついた状態になる
（残存横磁化はspoiler gradientで消す）

DWIに類似しているが、
異なる点はpre pulseとして使うところ

MSGの強さを設定するパラメータを「VENC」と呼ぶ

収集シーケンスは自由

Spin echo　　Gradient echo　　SSFP

iMSDE for CSF flow

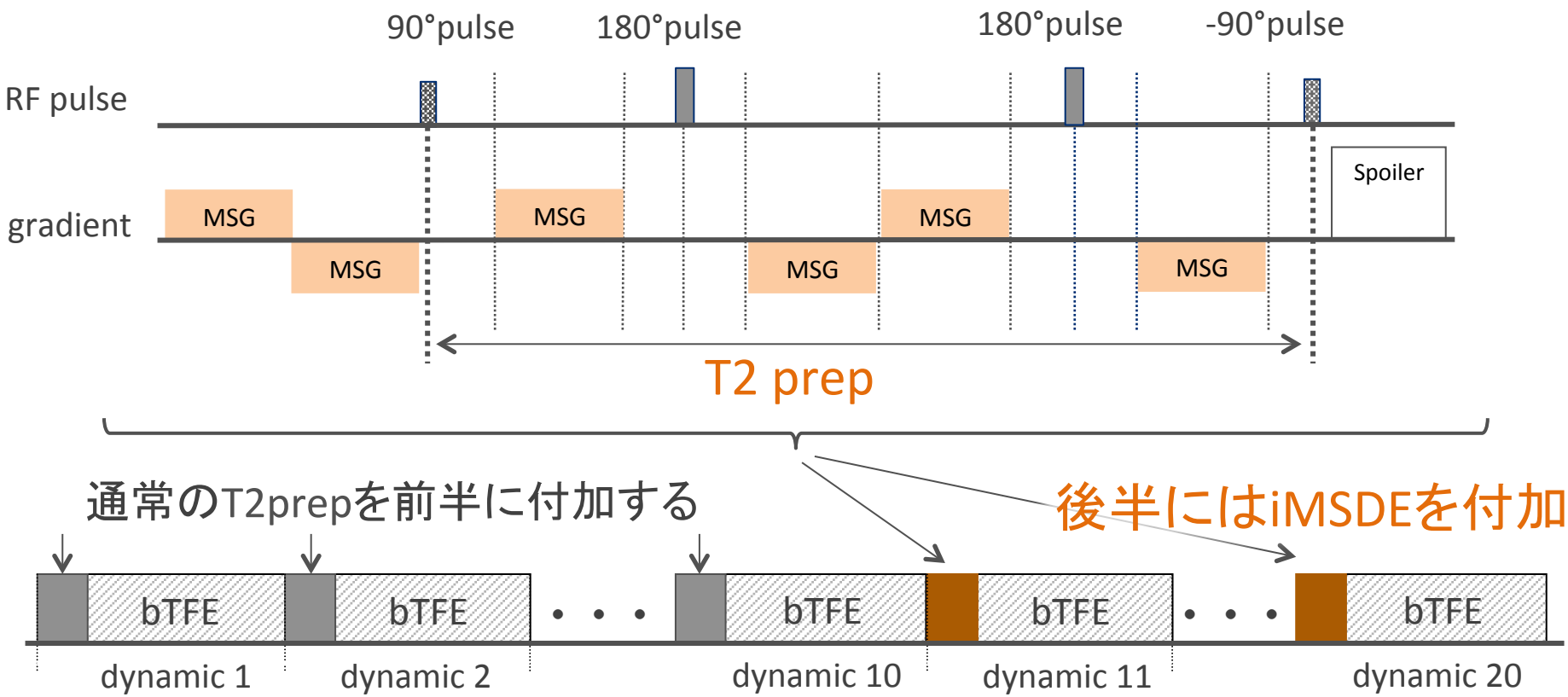

前述したMSDEよりもよりEddy currentに強いデザイン

あえて位相が揃う（流れに強い）balanced TFEを使用

→ 時間分解能・SNR ◎

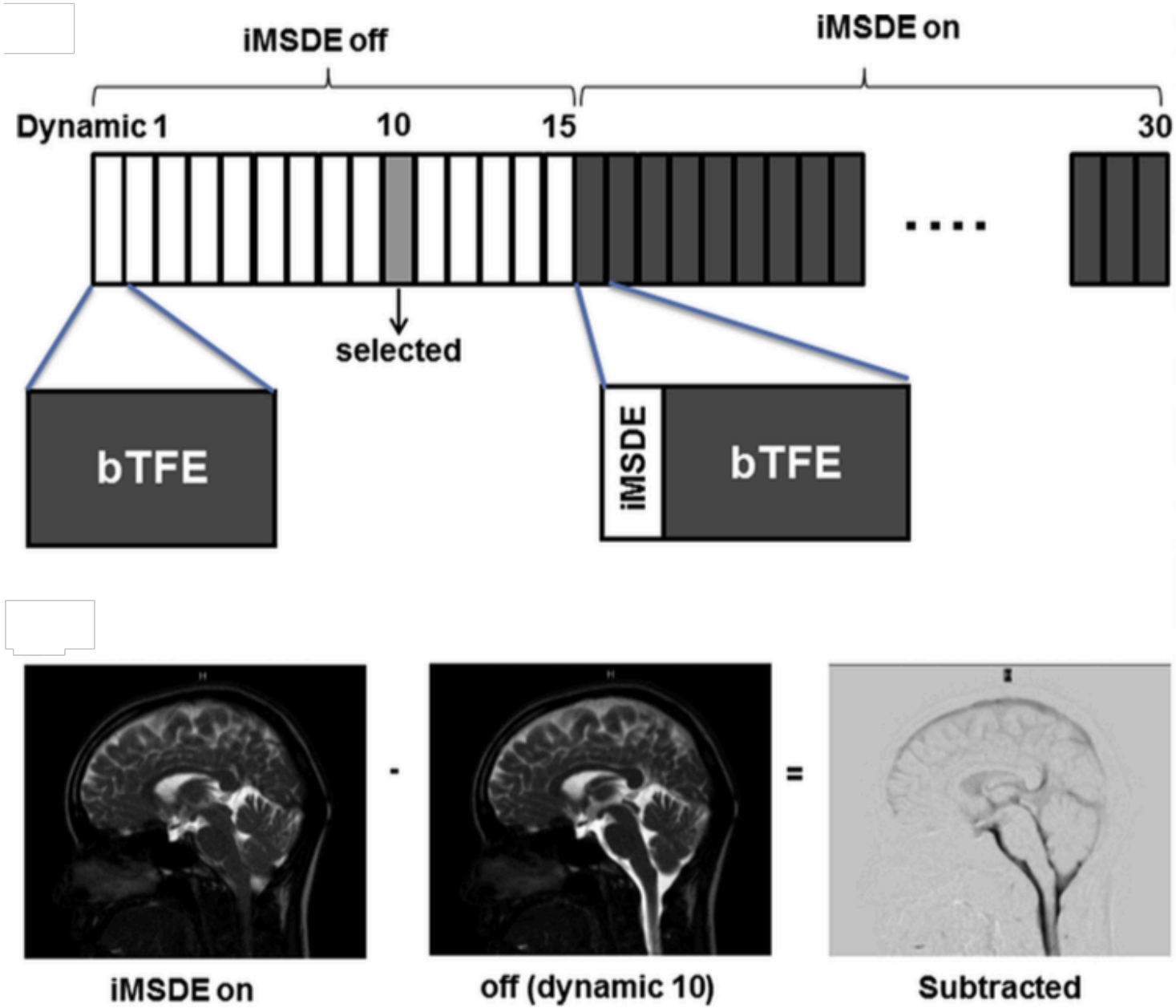

Horie T, et al. World Neurosurg. 2017;97:523-531

iMSDE

Advantage

- 視覚的に流れが分かる明瞭な画像
- 撮影時間が短い
- 画像中全体の流れを把握できる

Disadvantage

- 定量性に欠ける
- 断片的な繰り返し画像（dynamic image)

MSGの印可軸

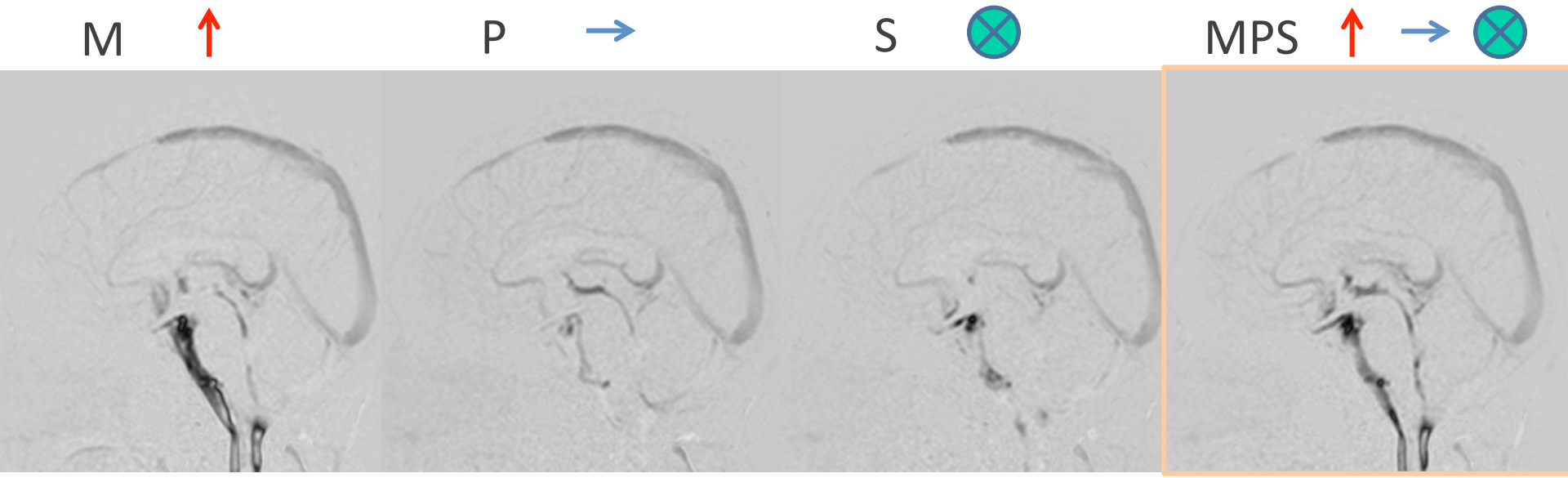

VENC 1cm/s

あらゆる方向の流れを全体把握するためには3軸印可が有効

臨床例

脈絡叢乳頭腫　術後

掲載不可
申し訳ありません

Pre ope　　Post ope　　Post 5years

手術5年後に癒着が疑われた症例

マジェンディ孔がボトルネックのような形状になっており
ジェットが観察された

掲載不可
申し訳ありません

ボランティア撮影以外の画像は，掲載を伏せています．

VENC 3cm/s，3軸印可

PC vs Time-SLIP vs iMSDE

掲載不可
申し訳ありません

正常圧水頭症

もとは認知症と診断されていたが、脳室拡大を認めた.
SPECT検査でも正常圧水頭症が疑わしいと診断.

意思疎通が難しく、体動が強い

ボランティア撮影以外の画像は，掲載を伏せています.

PC vs Time-SLIP vs iMSDE

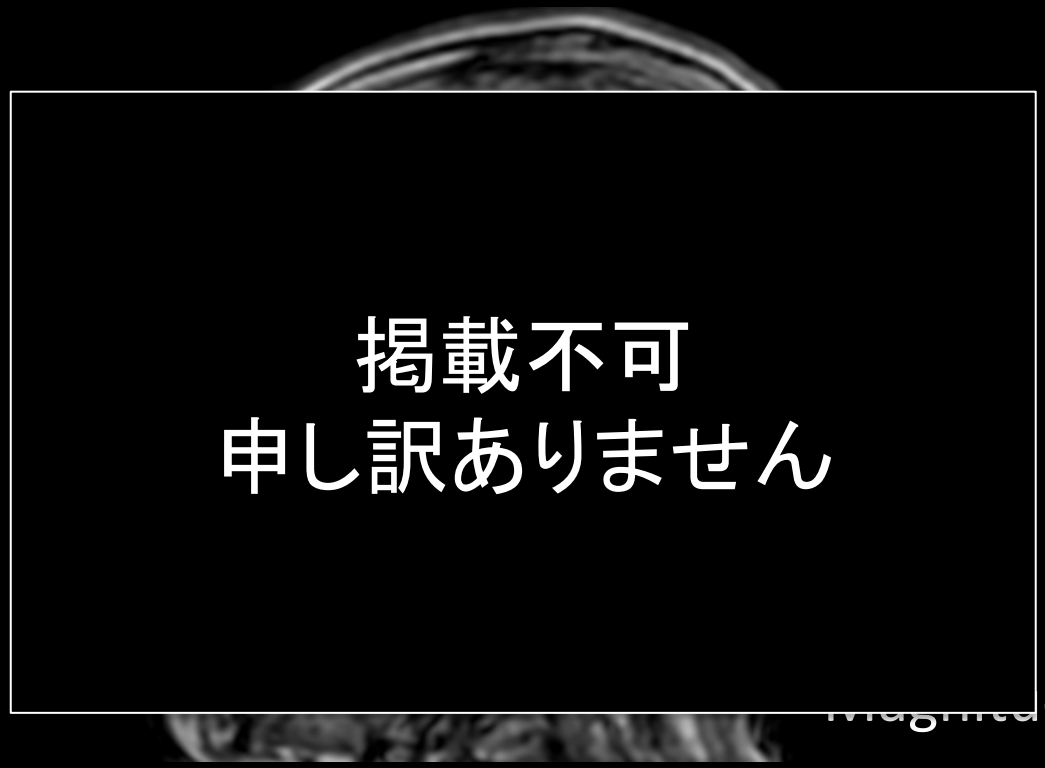

Magnitude image

心電図同期を併用して撮像時間およそ5分

体動の影響により診断困難

ボランティア撮影以外の画像は，掲載を伏せています.

PC vs Time-SLIP vs iMSDE

掲載不可
申し訳ありません

Single shot撮像のため体動の影響を受けにくい

１度だけ中脳水道から第三脳室への流れを確認

ボランティア撮影以外の画像は，掲載を伏せています．

PC vs Time-SLIP vs iMSDE

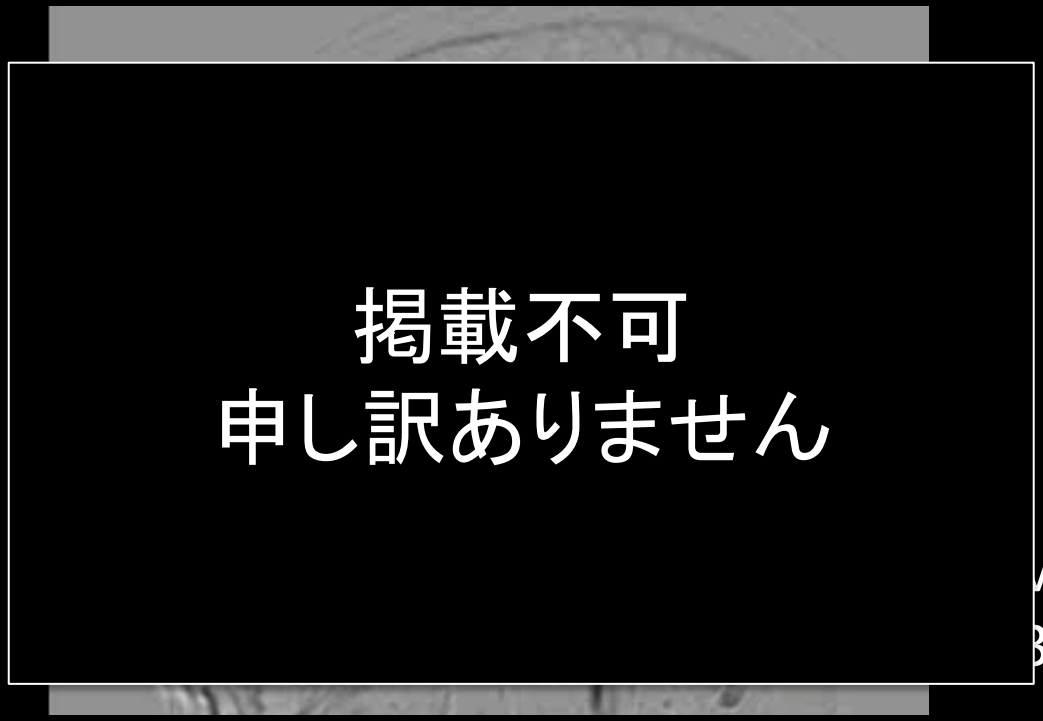

VENC 3cm/s
3軸印可

体動による若干のミスレジストレーション

第三脳室の動きがほとんどないことが分かる

流れの全体像把握に最適

- 定量的な解析をしたいとき

  Phase contrast

- 流れの方向を観察したいとき

  Time-SLIP

- 流入・流出部を探したいとき

  iMSDE

流れを利用したMRI

様々な撮像アプローチがあります
症例や状況に応じて
上手に使い分けてください

本日の発表にあたりご協力頂きました全ての皆様に
この場を借りてお礼申しあげます

東海大学医学部付属病院

堀江朋彦様　梶原直様　渋川周平様　上園博史様
MRIスタッフの皆様

東海大学工学部

黒田輝教授

神奈川MRI技術研究会

世話人の皆様

ご静聴ありがとうございました